



公众号：甘肃金英杰口腔圈  
医考资讯 | 考试资料 | 答题技巧

## 口腔组织病理学

# 第一单元 口腔颌面部的发育

## 第一节 鳃弓和神经嵴

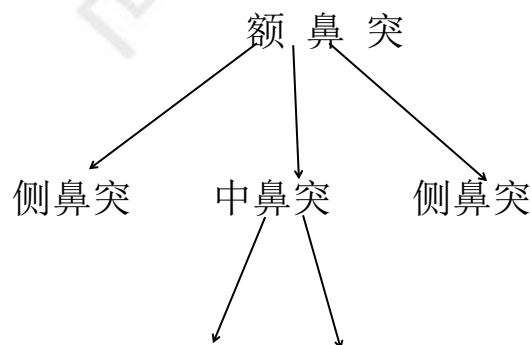
1. 颌面部的发育：胚胎期（**3-8 周**）
2. 神经嵴细胞→神经嵴→外胚层间充质→牙本质、牙髓、牙骨质、牙周膜（**唯一形成不了牙釉质，牙釉质来源于上皮**）
3. 腮弓→六对圆柱状弓形隆起。**第一对：下颌弓（最大）**，第二对：舌弓，第三对：舌咽弓
4. **耳前瘻道**：第 1 鳃沟和第 1、2 鳃弓（下颌弓，舌弓）发育异常，与鼓室相通（两端都是通的）→耳前瘻管；只有一端与外界相通→耳前窦道
5. **颈窦**：第 2 鳃弓覆盖 2、3、4 鳃沟和 3、4、5 鳃弓并在**颈部**融合形成的腔。颈窦以后发育中是要消失，如未消失形成颈部囊肿（鳃裂囊肿），若囊肿与外部相通就是鳃痿。
6. 咽囊→**内**侧体表标准

## 第二节 面部的发育

1. 发育过程：1. 突起的生活和分化，2. 各突起之间的联合或融合

2. 第 3w

4W 末



公众号：甘肃金英杰口腔圈  
医考资讯 | 考试资料 | 答题技巧

5w 球状突 球状突（又称**内侧鼻突**，第5周形成，1-2）

24 天 上颌突、上颌突（3-8）

第3w 下颌弓=（下颌突 2 个）（1-8）

3.三周口凹：**额鼻突+下颌突**；四周口凹：**额鼻突+下颌突+上颌突**

4.颌面部畸形出现时间：**6-7 周**

5.**单侧上唇裂**：**单侧球状突+同侧上颌突**

6.上唇正中裂：**球状突+球状突**

7.双侧上唇裂：**双侧球状突+双侧上颌突**

8.下唇唇裂：**两侧下颌突**

9.**面横裂**（横面裂）：**上+下颌突**（联合终点是**口角**，联合过**少-大口畸形**；联合过**多-小口畸形**）

10.**斜面裂**：**上颌突+侧鼻突**

11.侧鼻裂：**侧鼻突+中鼻突**

12.口咽膜的破裂时间：**胚胎第4周**

### 第三节 腭的发育（**6-12w**）

1.**6W**→**中鼻突**→**前腭突**

2.**7W**→**上颌突**→**侧腭突**

3.腭裂形成时间：**9-12w**

4.**前腭突+侧腭突**（由后向前）；**侧腭突+侧腭突**（由前向后）

5.腭裂：**侧腭突+侧腭突+鼻中隔**该融合**未融合**（**只有腭裂是融合，80%**伴有唇裂）

6.上颌裂：**前腭突与上颌突**未联合或部分联合所致

## 7. 下颌裂：下颌突+下颌突

### 第四节 舌的发育(4舌6合7腺)

1. 舌体：外胚层；舌根：内胚层
2. 第一鳃弓内侧面→侧舌隆突+奇结节→舌体（舌前 2/3）
3. 第 2、3、4 腮弓→联合突+腮下隆起→舌根（舌后 1/3）
4. 甲状舌管 6W 消退
5. 甲状舌管囊肿：甲状腺形成之后，甲状舌管未退化，囊壁中含腺体
6. 菱形舌：两侧侧舌隆突没有完全覆盖奇结节，与白念感染有关
7. 分叉舌：2 侧侧舌隆突未联合，罕见

### 第五节 唾液腺发育(助理不考)

(666，6 周腮，6 末下，7-8 舌，12 小，6 月导)

1. 腺泡和导管来源于上皮
2. 腮腺有淋巴结，下颌下腺有淋巴结，不形成淋巴组织
3. 腮腺导管开口：  
最初——上 IV  
3-4 岁——上 V  
12 岁——上 6  
成人——上 7



公众号：甘肃金英杰口腔圈  
医考资讯 | 考试资料 | 答题技巧

### 第六节 上下颌骨的发育

骨化中心：7 下 8 上，6 周形成的 Meckel 软骨，支架作用，对下颌骨发育没用

10周下颌骨，12周髁突软骨，喙突软骨16周，上颌窦4个月开始，12-14岁基本完成

## 第二单元 牙的发育

### 第一节 牙胚的形成

唇（颊）侧 前庭板 → 前庭沟  
 1. (5w) 原发性上皮带 → 舌侧 → 牙板 → 成釉器

2. 牙板的出现 (7w) 意味着牙开始发育

3. 牙胚 = 上皮 + 外胚间充质

4. 完整的牙胚

成釉器	外胚层	牙釉质
牙乳头	外胚间充质	牙本质、牙髓
牙囊	外胚间充质	牙骨质、牙周膜、牙槽骨

5. 钟状期晚期，牙板该断，如果不断，形成 serres 上皮剩余（马牙子、牙源性角化囊性瘤、牙龈囊肿、多生牙）

6. 完整的乳牙牙胚 (2个月) —— 帽状期

7. 成釉器

蕾状期：立方形或低柱状，未见分化细胞提示乳牙胚开始发育

帽状期 (3层)：外釉上皮、星网状层（营养和缓冲，与成釉细胞瘤、始基囊肿有关）、内釉上皮

钟状期 (4层)：外釉上皮、星网状层、中间层（与釉质形成有关）、内釉上皮（功能细胞）

8. 釉结：与信号释放有关

9. 牙乳头决定牙的形态



10.乳牙牙胚——发生在第 9-10 周

11.6 的牙胚——第 4 个月——出生时钙化

## 第二节 牙体及牙周组织的形成

### 1. 先牙冠后牙根，先牙本质后牙釉质

2.内釉上皮层（诱导牙乳头）→前成牙本质细胞→成牙本质细胞→牙本质(冠部)

3.内釉上皮细胞→成釉细胞→牙釉质（往下吐到罩牙本质上）

4.牙釉质和牙本质交替形成，每天形成 4um

5.釉小皮：釉质形成后，成釉细胞分泌的无结构的有机薄膜覆盖在釉质表面

6.缩余釉上皮：成釉细胞+星网状层+中间层+外釉上皮细胞缩合形成一层，覆盖在釉小皮上方。牙萌出口腔后，到牙颈部变成结合上皮

7.含牙囊肿、萌出囊肿来源于缩余釉上皮

8.牙本质的矿化：球形矿化

9.牙釉质进行了两次矿化：第一次矿化 30%；第二次矿化 96%

10.前牙的生长中心：切缘和舌侧隆突

11.磨牙的生长中心：牙尖处

12.牙发育过程中 X 线上最先出现的是：低密度影（牙胚）

13.牙发育过程中 X 线上最早出现的牙齿硬组织是：牙本质

14.牙冠即将完成发育时，牙根开始发生

15.内釉、外釉上皮细胞→颈环（2 层 cell）处增生→上皮根鞘（2 层）→牙乳头→分泌成牙本质细胞，形成根部牙本质

16.冠部第一层牙本质：罩牙本质；根部第一层牙本质：透明层

- 17. 上皮根鞘**连续性受到破坏**, 形成了**侧支根管** (不该断却断了)
- 18. 上皮根鞘在**规定时间没有断裂**, 形成**牙骨质缺如**或**牙本质敏感** (该断不断)
- 19. 上皮根鞘残留在**牙周膜**, 称**牙周上皮剩余**, 也称**马拉瑟上皮剩余** (导致根尖周囊肿)
- 20. 上皮根鞘继向根尖孔方向呈 45° 弯曲, 形成**上皮隔**
- 21. **上皮隔**未融合——**副根管**
- 22. **上皮根鞘**决定**牙根长度和深度**, **上皮隔**决定**牙根数目**
- 23. 根端复合体——**牙乳头、牙囊、上皮根鞘**

第三单元 牙体组织

第一节 牙釉质

一、理化特性

- 1. **上皮**来源, 无神经, 无血管, 无再生能力
- 2. **最硬**, 洛氏硬度值 **296** (340) KHN
- 3. 厚度: 牙尖部和切缘处最厚, 牙颈部变薄。2(切牙)~2.5(磨牙)mm, 乳牙牙尖: 1.3mm
- 4. 无机物: **碳磷灰** (碳酸盐) → **羟基磷灰石晶体**  $Ca_{10}(PO_4)_6(OH)_2$
- 5. 有机物: **蛋白质** (釉原、非釉原、蛋白酶) + **脂肪** (无胶原纤维)
- 6. 水 (主要是结合水)
- 7.



公众号: 甘肃金英杰口腔圈  
医考资讯 | 考试资料 | 答题技巧

釉质	重量	体积
----	----	----

无机物	96%-97%	86%
有机物(C 成熟釉质中不足 1%)	3%-4%	2%
水 (结合水为主)	不足 3%	12%

## 二、组织学结构

1. 釉质的组织学结构是在**磨片**下观察

2. 基本结构——**釉柱** (外粗内细, 直径 4-6um)

3. 釉柱横断面: **光镜**下——**鱼鳞状**; **电镜**下——**球拍状**

4. 纵断面尾部与釉柱长轴 **65-70 度**

5. 釉质牙本质界由许多**小弧形线**连接而成, **凸本凹釉**

6. 窝沟处——**汇聚 (窝沟龋正三角)**

7. 成釉细胞突=托姆斯突 (分泌的釉质有釉柱)

### 8. 与釉柱排列方向有关

① **内 2/3—绞釉** (抗咬合力——防劈裂); 直釉——外 1/3

② 无釉柱釉质: (20~100 μm, 矿化程度**高**) { 最内—托姆斯突未形成  
最外—托姆斯突退化

③ 施雷格板: 宽度不等的明暗相间带, 釉质厚度的内 4/5 处, 改变入射光角度可使明暗带发生变化, 明暗带称为施雷格板。

### 9. 釉质最初形成的相关结构

① 釉梭: **纺锤状**, **牙尖或切缘处**较多见

② 釉丛: **草丛状**

③ 釉板: **裂隙**, 内含有**较多有机物**, 可能成为**细菌扩展**的途径

### 10. 周期性生长相关

- ① 釉柱横纹：每天形成的量，4um/天
- ② 釉质生长线（芮氏线）：5-10 天釉质沉积量，达到牙表面即牙面平行线（釉面横纹）
- ③ 新生线：所有乳牙+恒 6

## 第二节 牙本质

### 一、理化性质

- 1. 主体结构，淡黄色，有弹性
- 2. 重量：无机物 70%，有机物 20%，水 10%
- 3. 体积：无机物 50%，有机物 30%，水 20%

721  
532



公众号：甘肃金英杰口腔圈  
医考资讯 | 考试资料 | 答题技巧

### 二、组织学结构

- 1. 牙本质小管 牙颈部近髓端，“~”近髓端凸向根尖，凹向表面  
近髓端：近表面小管数目=2.5:1  
牙根部牙本质小管数量>牙冠部

#### 2. 成牙本质细胞突起

成牙本质细胞突起常延伸至牙本质小管近髓端的 1/3

#### 3. 细胞间质

- ① 管周牙本质:环形透明带，构成牙本质小管的壁，矿化程度最高，涎蛋白  
管间牙本质:管周牙本质之间的间质，矿化程度较低，含胶原纤维多  
限制板：牙本质小管内壁衬有一层薄的有机膜，未矿化，含有较高的糖胺聚糖，可调节和阻止牙本质小管的矿化
- ② 管间牙本质：管周牙本质之间，矿化较管周低，纤维多



③球间牙本质:牙本质矿化不良时, 矿质小球之间出现一些**未矿化**的牙本质, 称为球间牙本质。

矿化程度: 管周牙本质>管间牙本质>球间牙本质>前期牙本质

④前期牙本质 (10-12um): 成牙本质细胞和矿化牙本质之间有一层刚形成而尚**未矿化**牙本质。属于**髓周牙本质**。在发育中的牙中较厚。

⑤托姆斯颗粒层: 根部牙本质**透明层内侧**的一层颗粒状**未矿化**区。

⑥生长线 { **短期**生长线: **每天**沉积的量, **4um/天**  
**长期**生长线: **5天**沉积的量, 又称**冯埃布纳线**

⑦欧文线: 牙本质发育期间**受到障碍**形成加重的生长线

原发性牙本质——根尖孔形成之**前**

继发性牙本质——根尖孔形成之**后** (生长速度**慢**, **增龄性**)

最早形成的牙本质: 冠部-罩牙本质 (**15-20um**), 根部-透明层 (**5-10um**)

罩牙本质胶原纤维: **科尔夫纤维**, 与牙表面垂直, 与**小管平行**。(罩小平)

三、牙本质的反应性变化 (所形成的牙本质矿化程度都**低**)

①修复性牙本质: 与其相对应的髓腔壁上, 形成牙本质, 形成速度**慢**

②**透明牙本质** (硬化性牙本质): 成牙本质突起变性, **钙盐沉积**封闭牙本质小管

③死区:成牙本质细胞突起变性分解——小管充满空气

④**骨样牙本质**:形成速度**快**, 内含**细胞**

### 第三节 牙髓

1、细胞:

①成纤维细胞 (**牙髓细胞**): 星形, 合成 **III型胶原纤维** 由**外向内**:

## 成、乏、多、固

②成牙本质细胞：1层，靠近前期牙本质

③未分化的间充质细胞

④巨噬细胞（组织细胞）

⑤树突状细胞：抗原呈递细胞

⑥T 淋巴细胞：主要免疫反应细胞

2.牙髓细胞间质：胶原纤维 I 型：III型=55：45

嗜银纤维(III型胶原)

3.牙髓的主要功能：形成、营养、感觉、防御

4.增龄性：髓腔髓室高度减小，纤维增多，细胞减少



公众号：甘肃金英杰口腔圈  
医考资讯 | 考试资料 | 答题技巧

甘肃金英杰口腔圈