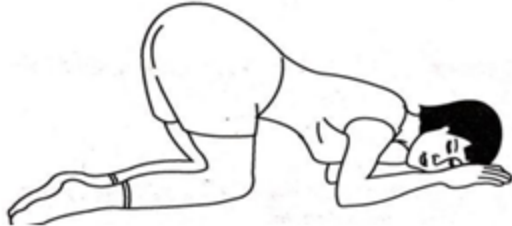


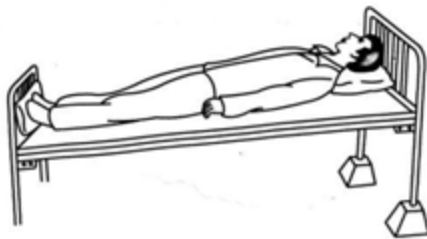
1. 此卧位适用于:

- A. 直肠镜检查
- B. 防止脐带脱垂
- C. 会阴部的检查
- D. 肺部分泌物引流
- E. 胃肠胀气



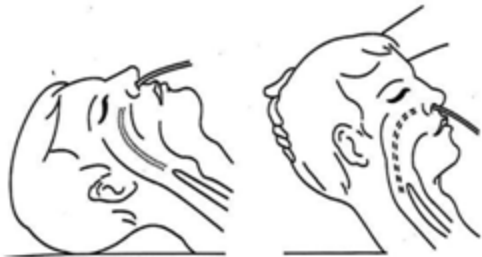
2. 此卧位适用于:

- A. 胫骨牵引
- B. 胎膜早破患者
- C. 胆汁引流
- D. 脑水肿患者
- E. 急性肺水肿患者



3. 昏迷患者在进行鼻饲时, 这样做的目的是:

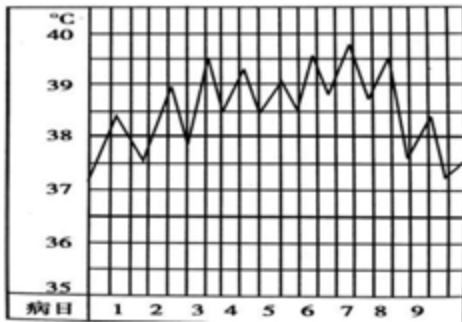
- A. 使下颌靠近剑突, 有利于插管
- B. 使下颌靠近咽部, 有利于插管
- C. 使下颌靠近喉部, 有利于插管
- D. 使下颌靠近胸骨柄, 增加咽喉部通道的弧度, 有利于插管
- E. 使下颌靠近胸骨柄, 增加鼻咽部通道的弧度, 有利于插管



4. 患者, 男, 40岁, “发热待查”入院, 持续数日体温不退, 护士记录的体温单如下所示。
该患者的热型属于:

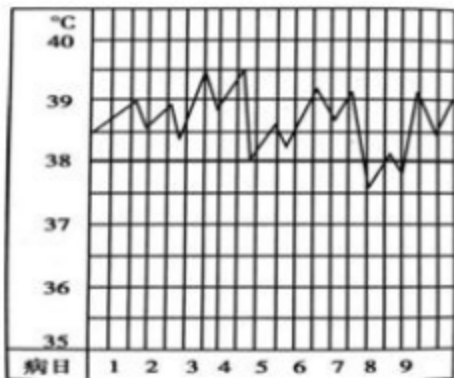
- A. 稽留热
- B. 弛张热

- C.间歇热
- D.不规则热
- E.回归热



5. 患者，女，因白血病持续发热，以下为 24 小时内护士为患者测得的体温值，该患者的热型属于：

- A.稽留热
- B.弛张热
- C.间歇热
- D.不规则热
- E.回归热



6. 以下是某患者的呼吸形态图，此题提示患者为哪种呼吸类型：

- A.深度呼吸
- B.潮式呼吸
- C.间断呼吸
- D.呼吸过速
- E.毕奥呼吸

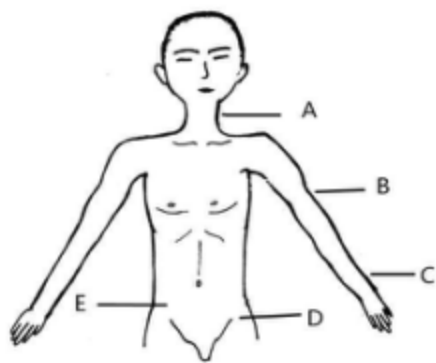


7. 患者测脉搏时，首选的部位是：

- A.A
- B.B
- C.C

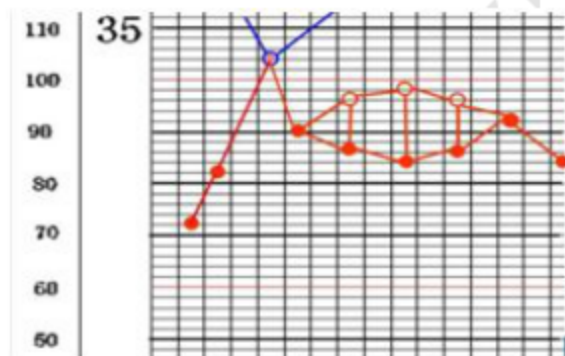
D.D

E.E



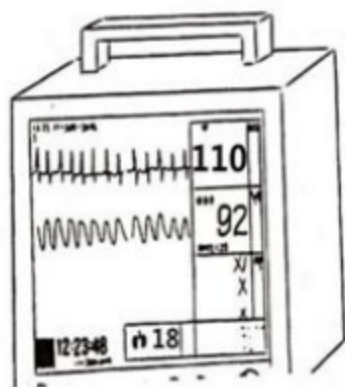
8. 患者，男，目前在心内科进行治疗。以下是护士为患者测脉搏后所绘制的体温单，请问患者应该是哪种脉搏类型：

- A.心动过速
- B.脉搏短绌
- C.交替脉
- D.奇脉
- E.水冲脉

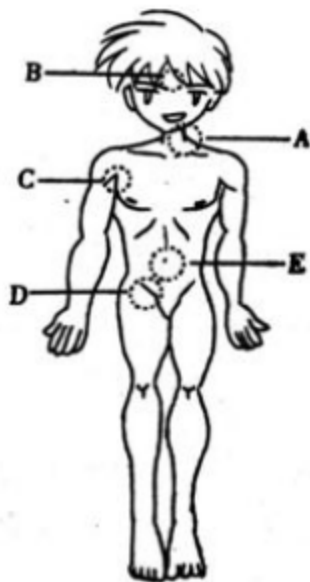


9. 患儿，男，40岁，住院期间护士遵医嘱给予心电监护，此图为患者安静状态下测得的生命体征，对监测结果判断正确的是：

- A.心率、呼吸均正常
- B.心率增快，呼吸增快
- C.心率增快，呼吸正常
- D.心率正常，呼吸加快
- E.心率减慢，呼吸减慢



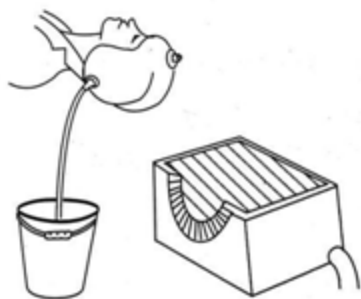
10. 患者，高热，现为患者进行酒精擦浴，图示哪个部位不适合擦拭：



- A.A
- B.B
- C.C
- D.D
- E.E

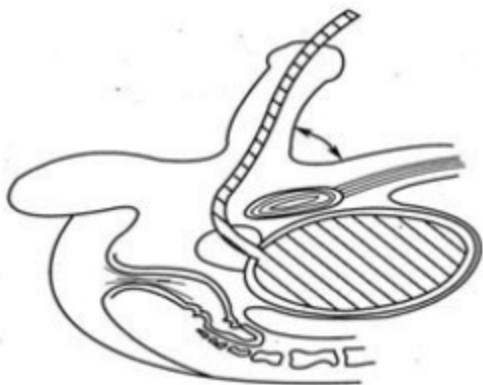
11. 患者，男，颅脑损伤，现在进行此操作的主要目的是：

- A.降低体温
- B.降低颅内压
- C.缓解疼痛
- D.减轻充血
- E.促进炎症消散



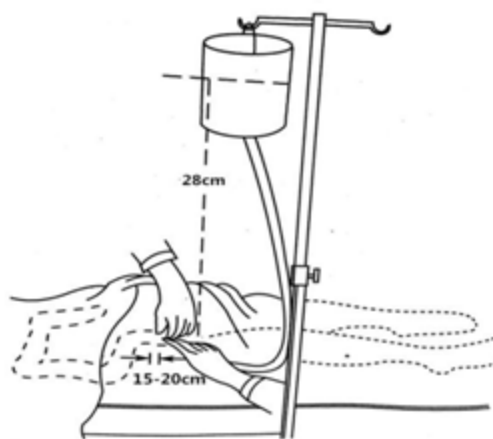
12. 男性患者导尿时，为了能顺利插入，此图的角度应该是：

- A. 30°
- B. 50°
- C. 60°
- D. 80°
- E. 90°



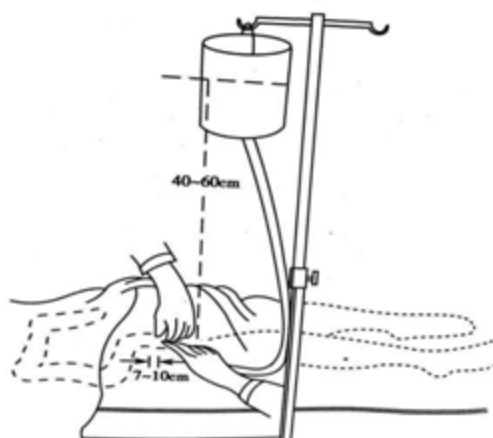
13. 护士遵医嘱为患者行灌肠术，操作如图所示，灌肠结束后护士应该嘱患者保留灌肠液多长时间：

- A. 5~10min
- B. 15~20min
- C. 20~30min
- D. 30min 以上
- E. 1h 以上



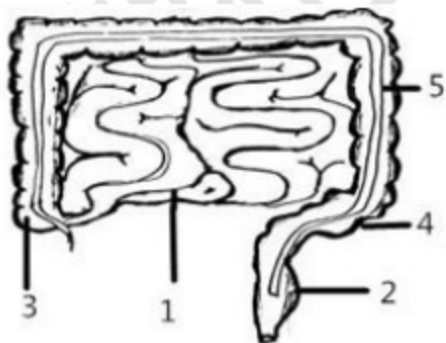
14. 图示灌肠溶液的温度是：

- A. 37.1~38℃
- B. 38~40℃
- C. 39~41℃
- D. 43~45℃
- E. 36.3~37℃

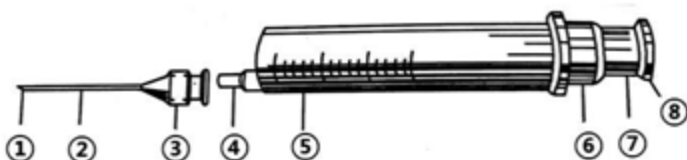


15. 患者，女，患有阿米巴痢疾，现护士遵医嘱要为患者进行灌肠，灌肠前评估患者病变的部位在图示所示哪个部位：

- A. 1
- B. 2
- C. 3
- D. 4
- E. 5

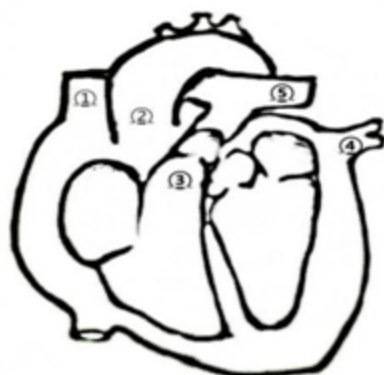


16. 注射时要遵循无菌原则，下列哪些部位护士的手可以触及：



- A.④+⑦
- B.⑤+②
- C.④+⑥
- D.⑧+③
- E.⑤+⑥

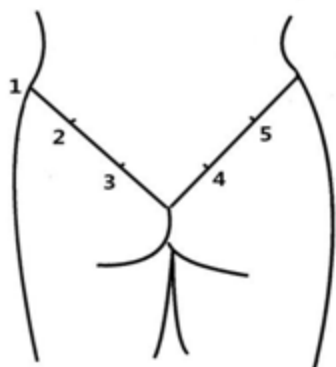
17. 赵某，男，66岁，因病情需要进行加压输液，突然患者自述胸闷、胸骨后疼痛、眩晕，护士发现患者严重呼吸困难，发绀，判断为空气栓塞。请问栓塞部位最可能发生在图示哪个部位：



- A.①
- B.②
- C.③
- D.④
- E.⑤

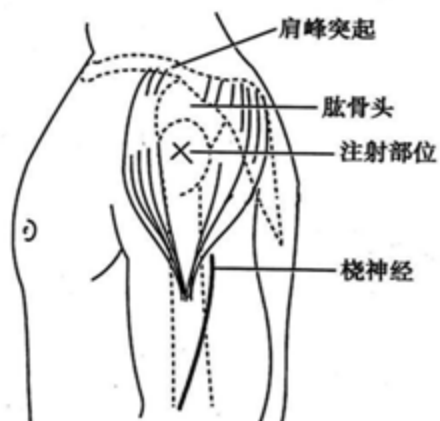
18. 患者，男，35岁，右侧臀部出现压疮，护士现遵医嘱为其进行肌内注射青霉素，请问应选用图示的哪个部位：

- A.1
- B.2
- C.3
- D.4
- E.5

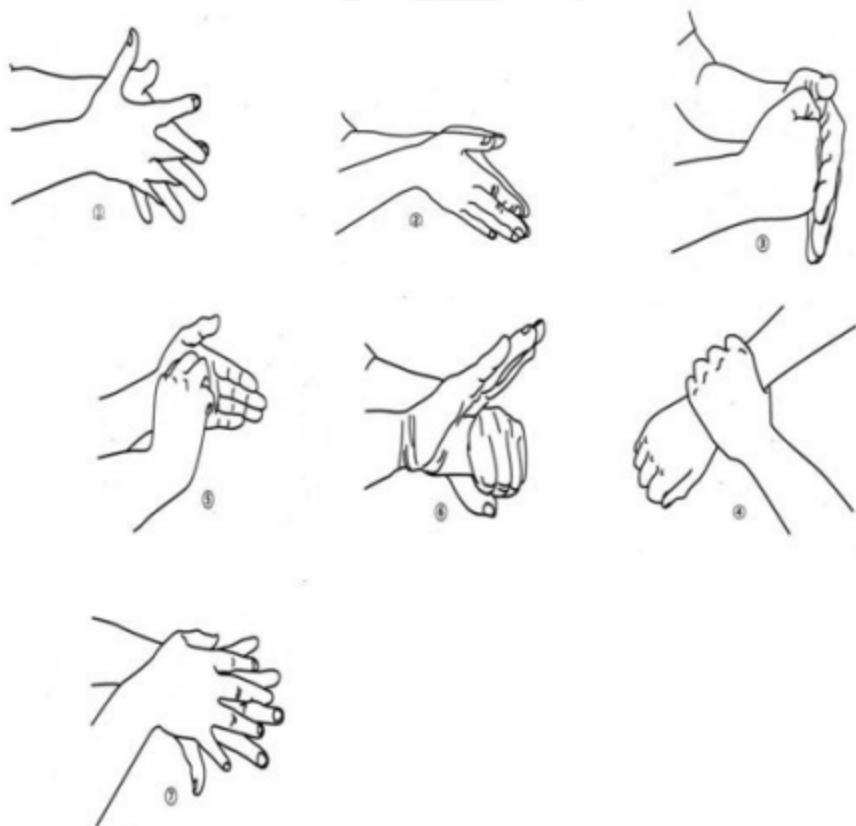


19. 护士遵医嘱为患者进行药物注射，注射部位如图所示，请问该种注射方式为：

- A.IM
- B.H
- C.ID
- D.IV
- E.ivgtt



20. 有效的洗手，可清除手上 99%以上的各种暂住菌，是防止医院感染传播最重要的措施之一。下列七步洗手法顺序正确的是：



- A.①②③④⑤⑥⑦

B. ②⑦①③⑥⑤④

C. ②①⑦③⑥⑤④

D. ②⑦①③⑤⑥④

E. ②①⑦③⑤⑥④

21. 图示器械不可以取放和传递的物品有：

A. 治疗碗

B. 瓶、罐

C. 刀、剪

D. 棉球、纱布

E. 油纱布



22. 患者，男，急诊入院，入院时护士观察病人出现如图所示的瞳孔，提示患者可能出现了：

A. 有机磷农药中毒

B. 氯丙嗪中毒

C. 阿托品中毒

D. 吗啡中毒

E. 小脑幕裂孔疝早期



23. 图示肌肉注射定位法最合适的人群是：

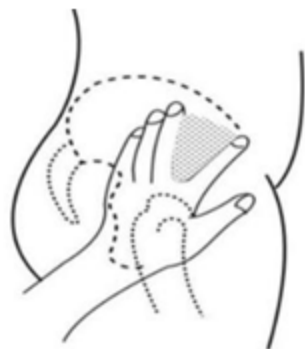A. 老年人

B. 孕妇

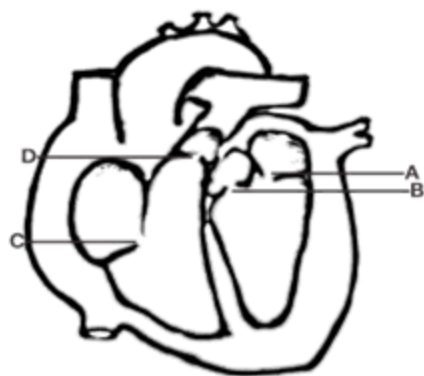
C. 成年男性

D. 成年女性

E. 2岁以内的婴幼儿

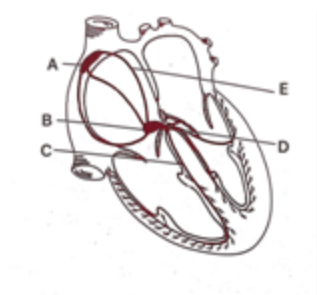


24. 当血液流到右心室后，下一步会经过哪个瓣膜：



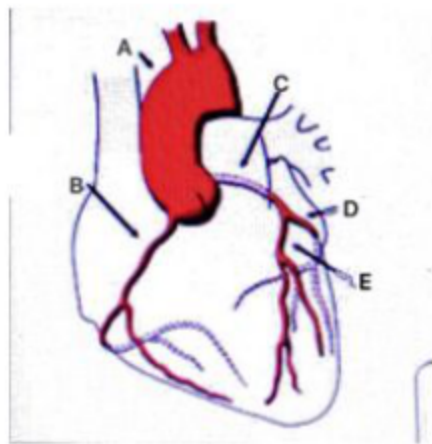
- A.A
- B.B
- C.C
- D.D
- E以上均不对

25. 在心正常传导过程中，由窦房结发出的电冲动，经过结间束后会到达：



- A.A
- B.B
- C.C
- D.D
- E.E

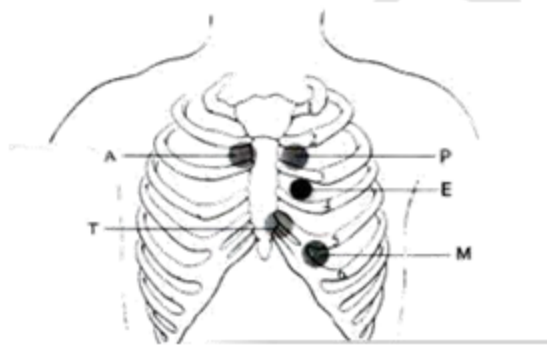
26. 患者，男性，64岁，突发心前区疼痛4小时，含服硝酸甘油不缓解，急诊入院，拟诊为“心肌梗死”。最常见的梗死血管是：



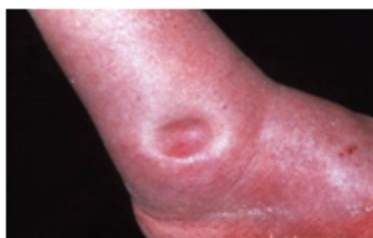- A.A
- B.B
- C.C
- D.D
- E.E

27. 患者，女性，35 岁，出现二尖瓣面容，查心电图发现二尖瓣型 P 波，此时听诊位置应该放在：

- A.A
- B.P
- C.E
- D.T
- E.M



28. 患者，女性，61 岁，近 2 年干家务活时，容易出现心悸，气喘。近期发生感染，患者脚踝出现如图示所示表现，此时，最可能所患疾病是：



- A.右心衰竭
- B.左心衰竭
- C.肝硬化

D.甲减

E.肾病综合症

29. 一名患者正在做心电图，其胸前的连接情况如图所示，则序号 4 代表的位置是：

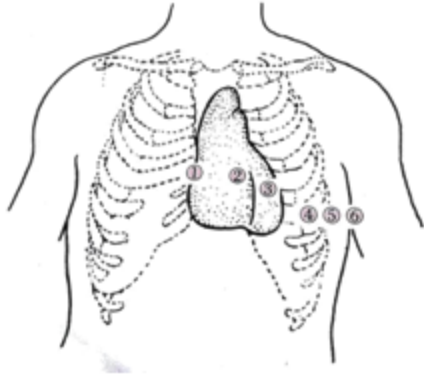
A.左锁骨中线与第 5 肋间相交处

B.左腋前线 V4 水平

C.胸骨左缘第 4 肋间

D.胸骨右缘第 4 肋间

E.V2 与 V4 连线的中点



30. 一心衰患者，服用洋地黄、速尿等治疗，现出现如图所示心电图表现，此时，为治疗此心律失常，首选药是：

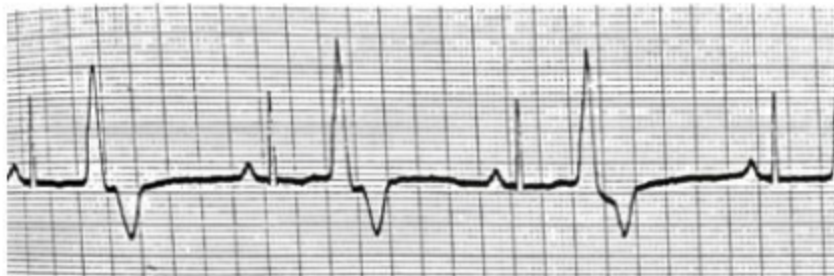A.利多卡因

B.阿托品

C.维拉帕米

D.硝苯地平

E.电复律



31. 护士小李，在早上运动时，发现一患者突然晕倒在地，检查发现心搏骤停，立即给予心肺复苏，其按压部位位于：

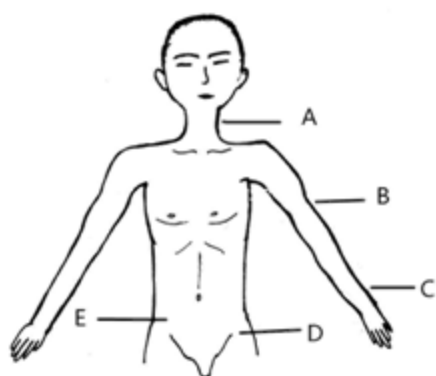
A.A

B.B

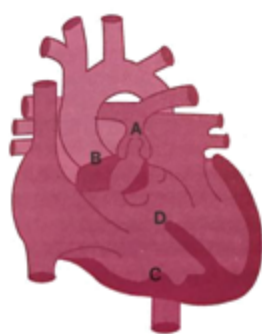
C.C

D.D

E.E



32. 如图是法洛四联症的 4 个病理改变，其中对其发展起关键作用的是：



A.A

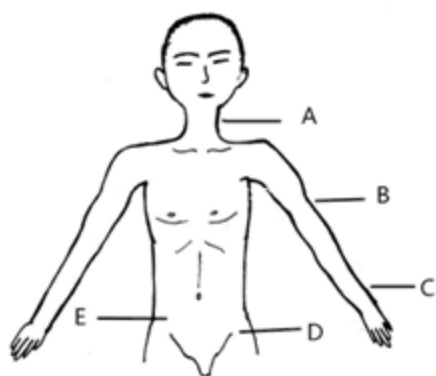
B.B

C.C

D.D

E.B 和 D

33. 护士小李，早上跑步时，发现一男子突然倒地，意识不清，呼之不应。此时应立即检查：



A.A

B.B

C.C

D.D

E.E

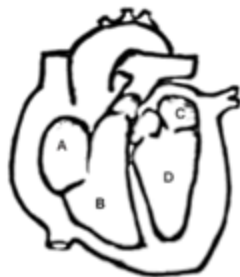34. 患者，女性，32岁，体力劳动后会出现呼吸困难，出现如下表现，则其最可能所患疾病为：



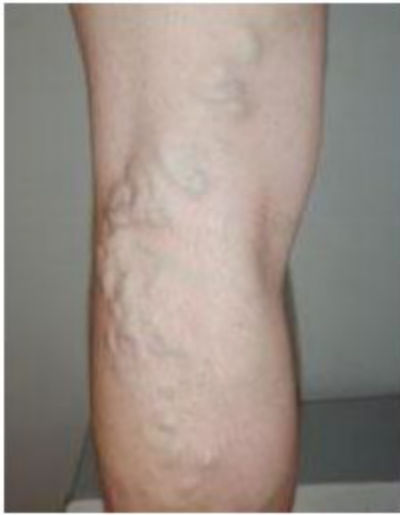- A. 系统性红斑狼疮
- B. 二尖瓣关闭不全
- C. 二尖瓣狭窄
- D. 主动脉瓣狭窄
- E. 主动脉瓣关闭不全

35. 患者，男，50岁，因出现劳动后呼吸困难来医院就诊，检查发现图示 B、D 部位呈不对称性增厚，则此病的最有可能的病因为：

- A. 感染
- B. 酗酒
- C. 遗传
- D. 中毒
- E. 体力活动

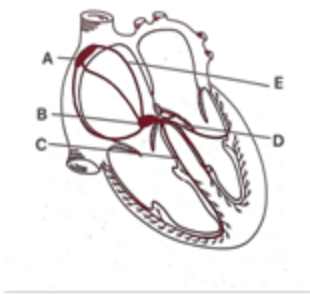


36. 某患者出现如图所示表现，最容易发生此种表现的血管是：



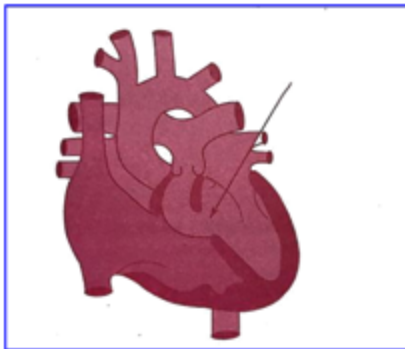
- A. 股外侧静脉
- B. 小隐静脉
- C. 大隐静脉
- D. 股内侧静脉
- E. 阴部外静脉

37. 一患者发生房性期前收缩，则其起搏点位于：



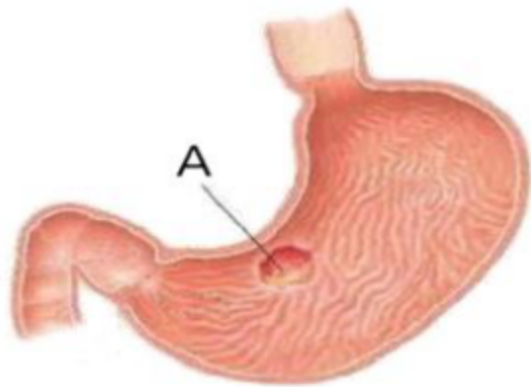
- A.A
- B.B
- C.C
- D.D
- E.E

38. 如图所示疾病提示为：



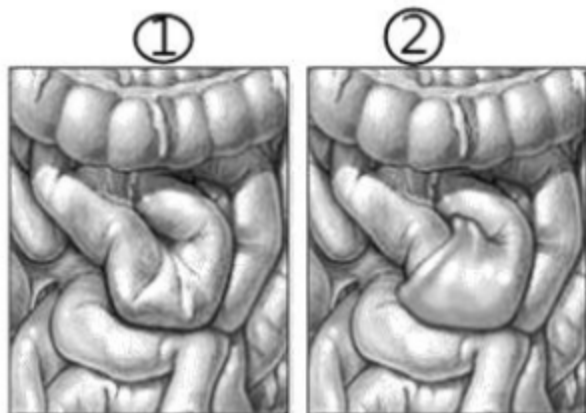
- A. 心肌病
- B. 房间隔缺损
- C. 室间隔缺损
- D. 动脉导管未闭
- E. 法洛四联症

39. 如图所示，A 的位置出现了溃疡，根据此图，判断下列哪项是该疾病的特点：



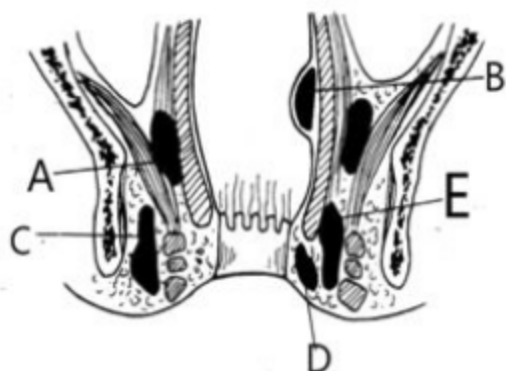
- A. 疼痛无规律
- B. 好发于青少年
- C. 进食-疼痛-缓解
- D. 疼痛-进食-缓解
- E. 出现午夜痛

40. 图 1 为正常肠组织，图 2 为出现了肠梗阻，此肠梗阻的类型是：



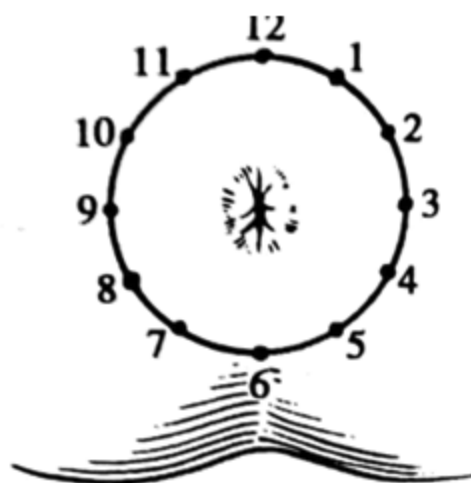
- A. 肠粘连
- B. 肠套叠
- C. 肠扭转
- D. 肠道肿瘤
- E. 先天性肠道闭锁

41. 某患者诊断为肛周脓肿，图示中哪一个是最常见的类型：



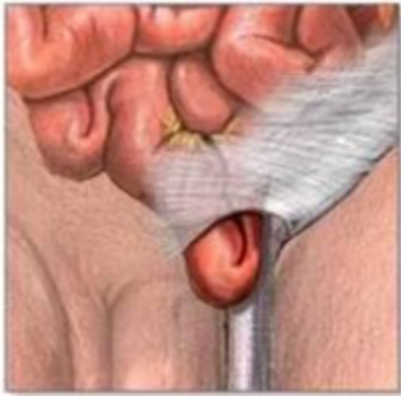- A.A
- B.B
- C.C
- D.D
- E.E

42. 图示中内痔的好发部位在截石位上（钟表盘）位置是：



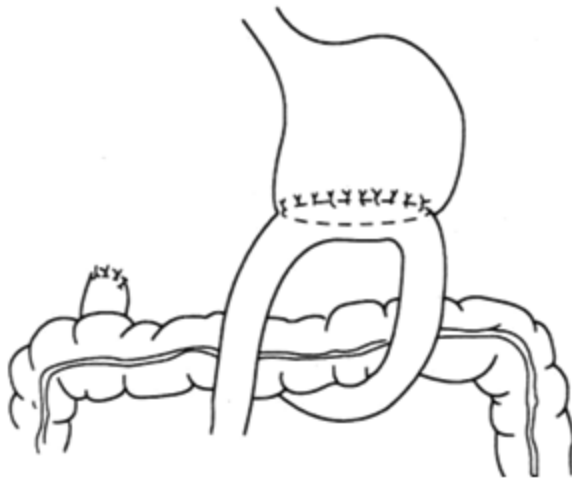
- A.3、7、11
- B.5、7、13
- C.1、2、6.
- D.10、11、12
- E.4、7、8

43. 某患者诊断为腹股沟疝，根据图示描述正确的是：



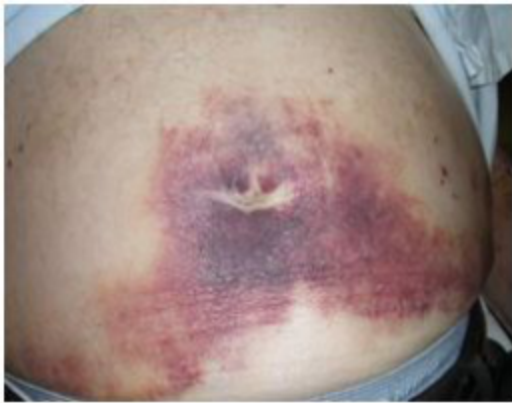- A.好发于老年人
- B.从直疝三角突出
- C.疝形态为半球形
- D.从腹股沟深环突出
- E.不进入阴囊

44. 某患者患有胃溃疡，现行胃大部切除术，图示为手术的方式。针对此手术描述正确的是：



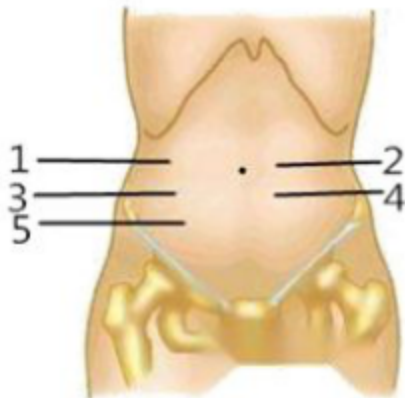
- A.此手术方式为毕 I 式胃大部切除手术
- B.此种手术并发症少
- C.此手术优点是不改变其正常的解剖位置
- D.此手术可以减轻切口的张力
- E.此手术是胃直接和盲肠连接

45. 患者王某，暴饮暴食之后出现上腹部刀割样的疼痛，伴有腹胀、恶心、呕吐，呕吐后症状不减轻。出现图示的表现。提示病人出现了：



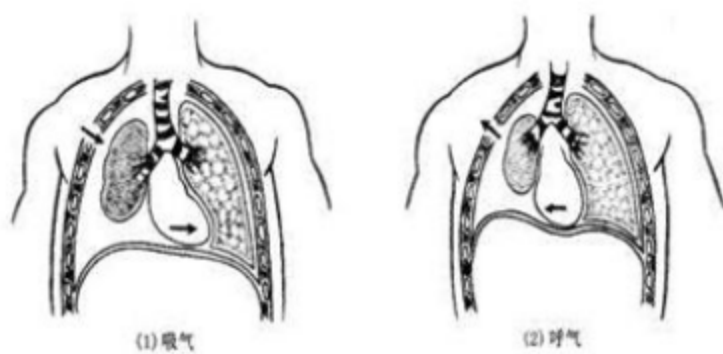
- A. Grey-Turner 征
- B. Cullen 征
- C. 霍纳综合征
- D. 夏柯式三联征
- E. 雷诺式五联征

46. 患者李某，因腹部疼痛来医院就诊，确诊为急性阑尾炎，图示其疼痛的压痛点在：



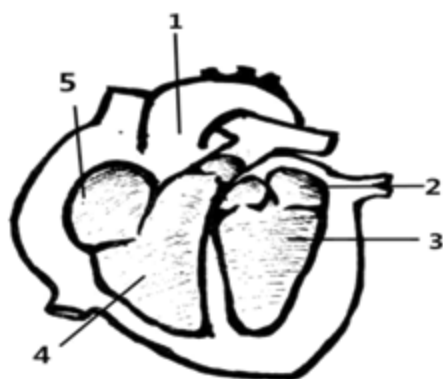
- A. 1
- B. 2
- C. 3
- D. 4
- E. 5

47. 某病人，现在出现呼吸困难，通过图示，可以判定病人出现了哪种疾病：



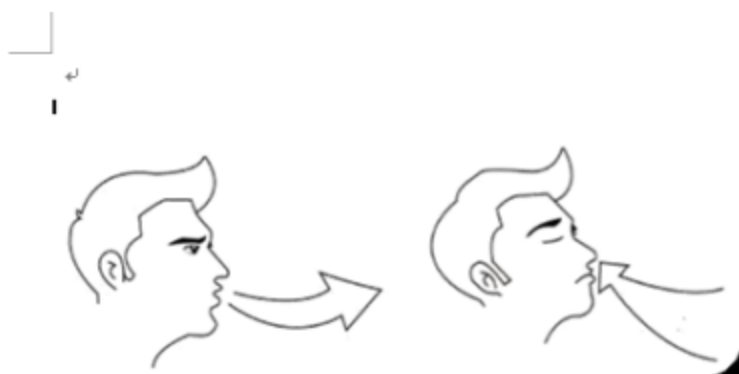- A. 脓胸
- B. 张力性气胸
- C. 开放性气胸
- D. 闭合性气胸
- E. 血胸

48. 患者王某，患有肺源性心脏病。图示中最容易出现肥大的位置是：



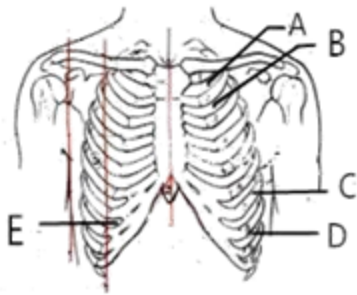
- A. 1
- B. 2
- C. 3
- D. 4
- E. 5

49. 患者男，50岁。确诊为 COPD，现要求护士指导患者做呼吸功能锻炼，如图片所示，下列描述正确的是：



- A.指导患者缩唇吸气，用鼻缓慢呼气
- B.指导患者用鼻吸气，缩唇快速呼气
- C.吸气和呼气之比为 1：2
- D.吸气和呼气之比是 2：1
- E.吸气和呼气之比为 1：1

50. 患者，男性，诊断为气胸，给予胸腔闭式引流，引流位置是：



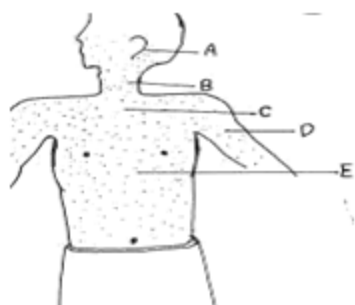
- A.A
- B.B
- C.C
- D.D
- E.E

51. 患者男，近期咳嗽、咳血、咳大量脓痰，遵医嘱检查痰液，发现痰液出现图示变化，患者最有可能出现那种疾病：



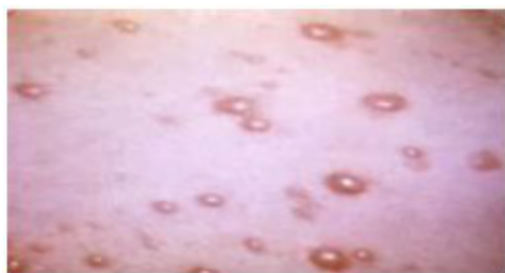
- A.肺气肿
- B.慢性支气管炎
- C.支气管扩张
- D.肺结核
- E.肺源性心脏病

52. 患者男，4岁，在游乐场游玩回来半个月后出现发热、咳嗽、流涕，5日前口腔黏膜出现灰白色的小点，来医院就诊，诊断为麻疹。该患儿皮疹最先发生的部位是：



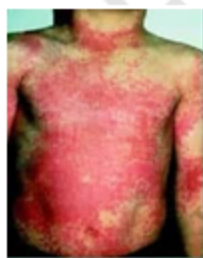- A.A
- B.B
- C.C
- D.D
- E.E

53. 某患儿，男，前一日出现低热、不适、厌食等症状，次日出现皮疹，既而头面颈部的皮疹迅速发展为如图所示的清亮、椭圆的水疱。对于该疾病说法正确的是：



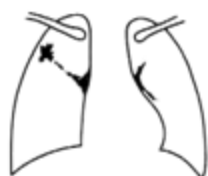- A.在应用肾上腺皮质激素治疗中的病人，感染时往往成为重症
- B.该病的病原体与麻疹的病原体是同一种病毒
- C.该皮疹愈后留有瘢痕
- D.该皮疹主要损害部位为内脏
- E.该病的病原体与带状疱疹的病原体是不同种病毒

54. 某患儿，男性，4岁，今晨突然高热、头痛、呕吐、咽痛，患儿烦躁不安，第二天于医院就诊，查体：皮肤皱褶处，皮疹密集成线压之不退，出现如图所示的弥漫性片状红色皮疹，舌质淡红，其上被覆灰白色苔。对于该疾病治疗的首选药物是：



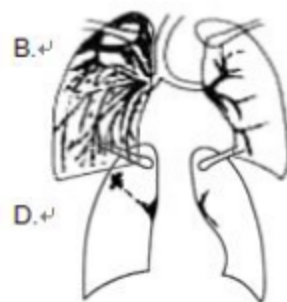
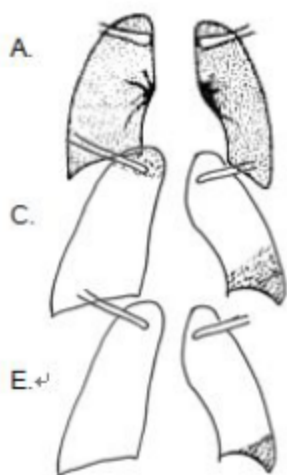
- A.青霉素
- B.先锋霉素
- C.红霉素
- D.中药
- E.阿奇霉素

55. 肺结核的患者通过 X 线的辅助可以更好的诊断疾病，下图是肺结核的哪一分型：



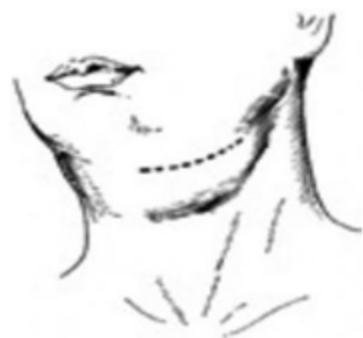- A. 血型播散型肺结核
- B. 纤维空洞型肺结核
- C. 干酪样肺结核
- D. 原发型肺结核
- E. 浸润型肺结核

56. 患儿，女，3 岁，近一周午后低热，盗汗，食欲减退，前日出现咳嗽、咳痰、咯血并伴有胸痛等症状，遂于医院就诊，经过诊断为血型播散型肺结核。请问该患儿 X 线检查应当为：



E. +

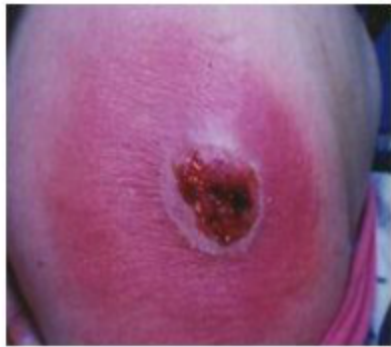57. 患者，男性，34 岁，前日因感染金黄色葡萄球菌，如图部位出现红肿、疼痛、压痛等症状，请问该患者最危险并发症为：



A. 咳嗽

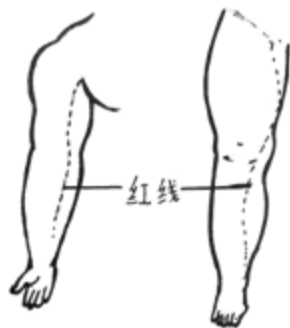
- B.听力障碍
- C.窒息
- D.头晕头痛
- E.淋巴结炎

58. 患者，男性，45岁，左侧肩背出现如图所示表现，该患者可能为：



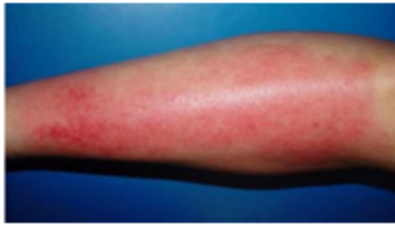
- A.痈
- B.疖
- C.丹毒
- D.急性淋巴结炎
- E.急性蜂窝织炎

59. 患者，女性，14岁，中午骑自行车回家途中摔倒，出现擦伤，未经处理，继续骑行回家。回家后患者自觉头痛，畏寒，测量体温 38.7℃，摔伤部位出现如图所示表现，该患者可能为：



- A.浅层急性淋巴管炎
- B.淋巴结炎
- C.丹毒
- D.静脉炎
- E.深层急性淋巴管炎


60. 患者，男性，38岁，既往患有足癣，近日下肢小腿部位出现鲜红色片状红疹，略隆起，入院查体如图所示，请问该患者患有列哪种病：



- A.急性淋巴结炎
- B.急性蜂窝织炎
- C.丹毒
- D.痈
- E.急性浅层淋巴管炎

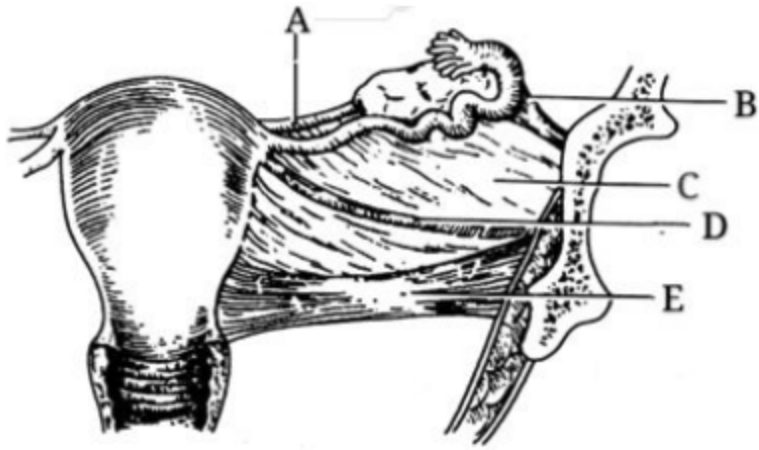
61. 女性外生殖器最敏感的部位是：

- A.A
- B.B
- C.C
- D.D
- E.E



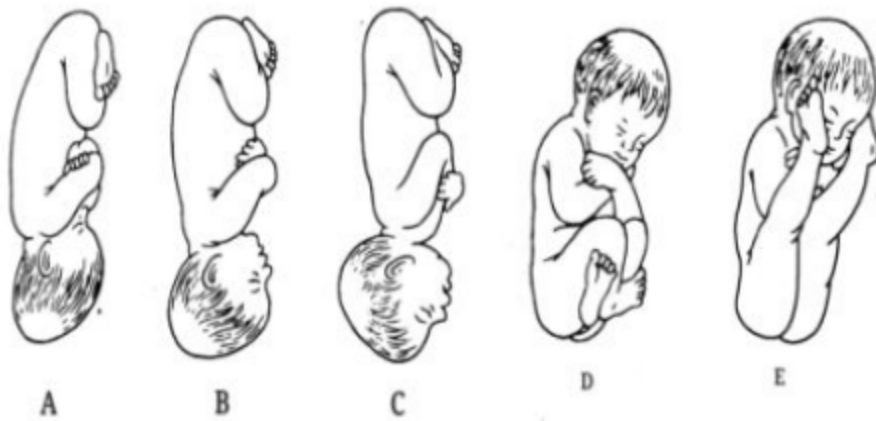
女性外生殖器

62. 维持子宫在盆腔的正中位置的主要韧带是：



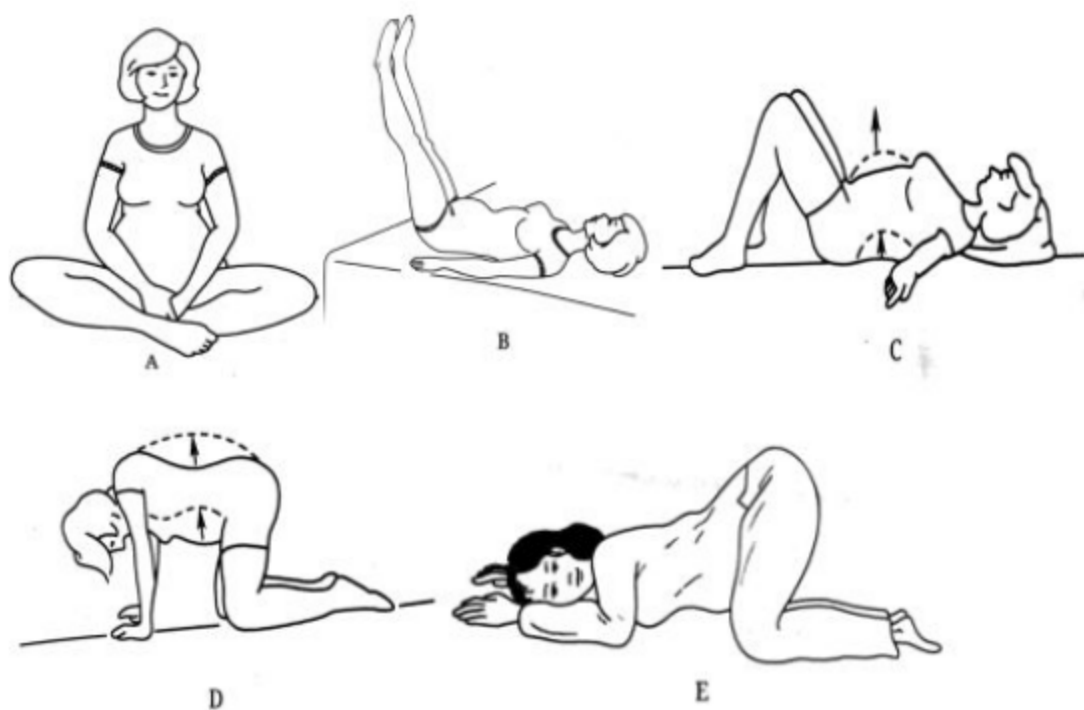
- A.A
- B.B
- C.C
- D.D
- E.E

63. 分娩过程中最常见的胎先露为以下哪项：



- A.A
- B.B
- C.C
- D.D
- E.E

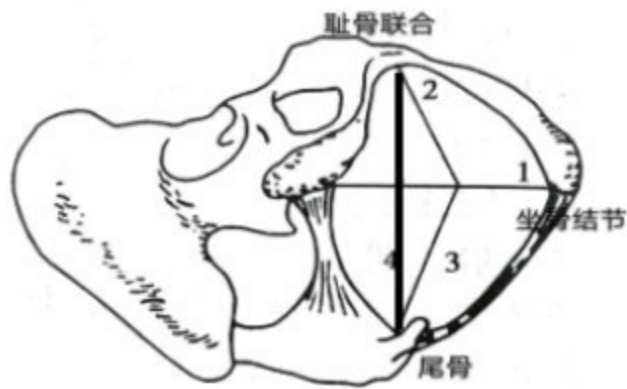
64. 为了纠正胎位不正，医生一般建议孕妇取哪种体位：



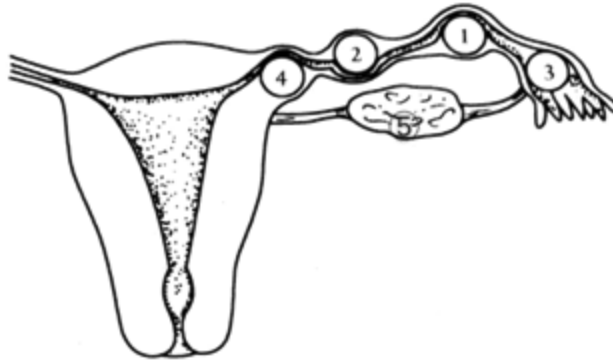
- A.A
- B.B
- C.C
- D.D
- E.E

65. 骨盆出口平面最主要测量哪几条径线:

- A.1、3
- B.2、4
- C.1、4
- D.2、3
- E.4、3



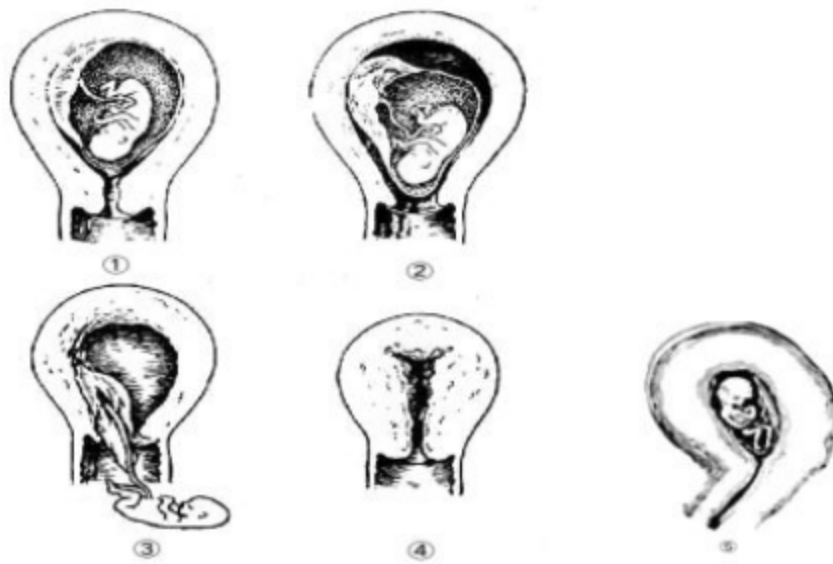
66. 异位妊娠最常发生的部位是：



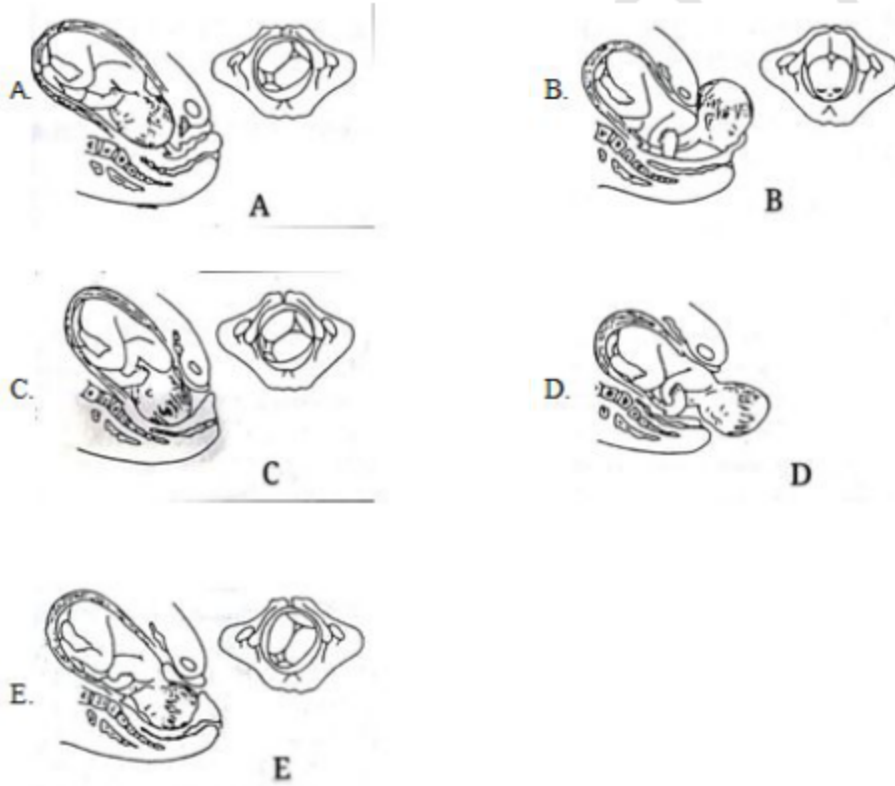
- A.②
- B.④
- C.⑤
- D.①
- E.③

67. 某女士，34岁，孕26周，出现阵发性下腹痛，阴道排出一块肉样组织，继而阴道大量出血。目前贫血貌，体温 37.2°C 。妇科检查：宫口已开，有组织堵塞宫口，子宫小于孕周，其最可能的临床诊断是：

- A.①B.②
- C.③D.④
- E.⑤



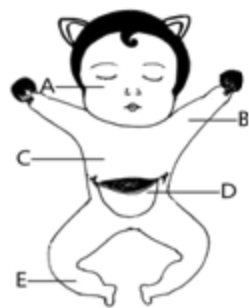
68. 以下分娩机制中属于仰伸动作的是：



69. 新生儿寒冷损伤综合征又称新生儿硬肿症，是指新生儿期由多种原因引起的皮肤和皮下脂肪变硬和水肿的一组疾病，如图所示硬肿最早发生的部位：

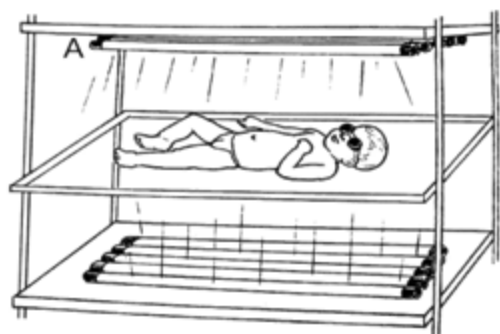
- A.A
- B.B
- C.C
- D.D

E.E

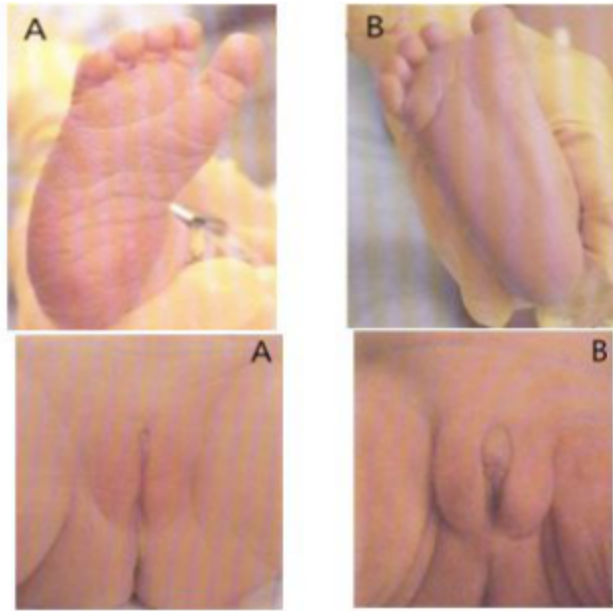


70.患儿，生后 3 天，因皮肤黄染严重来院治疗，测定血清胆红素 $235\mu\text{mol/L}$ ，遵医嘱进行治疗。治疗方式如图所示，A 点为热源（或光源），该种治疗方法是：

- A.暖箱隔离
- B.红外线照射
- C.激光照射
- D.蓝光照射
- E.红光照射

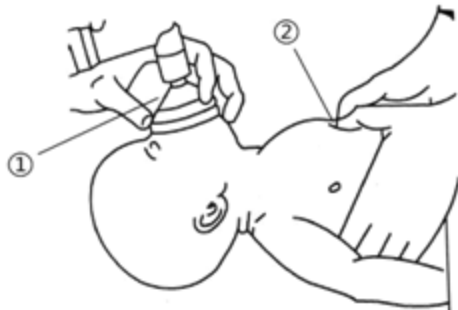


71.产科一区内，有两名产妇同一天产下活婴，检查时分别给两个婴儿记录为小 A 和小 B，检查结果如图示所示，护士对不同的婴儿护理时做法合适的是：



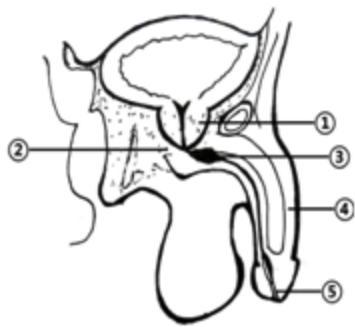
- A.小 A 出生后,若母体未有异常,应该生后半小时尽早开奶
- B.小 B 出生后,若母体未有异常,应该生后半小时尽早开奶
- C.婴儿出生后,注意喂养后宜取左侧卧位,避免发生溢奶窒息等
- D.小 A 出生后,应该选择适宜的室温,一般为 $24^{\circ}\text{C}\sim 26^{\circ}\text{C}$
- E.小 B 出生后,应该选择适宜的室温,一般为 $22^{\circ}\text{C}\sim 24^{\circ}\text{C}$

72.如图所示是新生儿发生窒息时进行心肺复苏的操作,下列说法不正确的是:



- A.复苏程序应该严格按照 C→A→B 的顺序进行
- B.图中①为简易呼吸器,应该注意紧扣患者口唇,避免漏气
- C.图中①和②两步操作配合比应为 1:3
- D.图中②为胸外心脏按压,按压的深度为 $1\sim 2\text{cm}$
- E.图中②按压的位置应为胸骨体下 $1/3$

73.男性患者若发生骑跨伤时,最常见的损伤部位是:



- A.①
- B.②
- C.③
- D.④
- E.⑤

74.男，34岁，近期因下肢严重水肿来医院就诊，根据下列化验报告单，医生判断患者最可能患的疾病是：

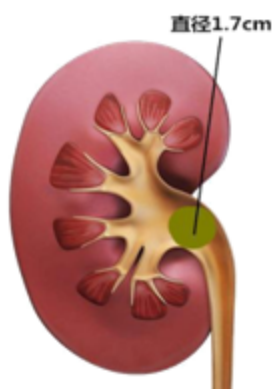
- A.急性肾小球肾炎
- B.慢性肾小球肾炎
- C.肾病综合征
- D.肾癌
- E.肾挫伤

姓名：王小二	年龄：34岁	送检科室：泌尿一区	住院号：70121330
性别：男	床号：11床	样液号：70121330	诊断：
尿干化学分析			
项目	结果	单位	参考值
葡萄糖	—	mmol/l	—
尿潜血	+-	cell/ μ l	—
白细胞	—	cell/ μ l	—
蛋白质	+4	g/L	—
PH值	6.0		5.0~7.5
比重	1.015		1.010~1.030
维生素C	+-	mmol/L	0~0.4
尿理学指标	颜色 浊度	黄色 清亮	
报告日期：2017.11.1 检验者：刘女士		送检者：张大夫 备注：本报告只对本样本	

姓名：王小二	年龄：34岁	送检科室：泌尿一区	住院号：70121330
性别：男	床号：11床	样液号：70121330	诊断：
血液分析			
项目	结果	单位	参考值
TP 总蛋白	50	g/L	65~85
ALB 白蛋白	25	g/L	40~55
CHDL 总胆固醇	9.02	mmol/L	2.77~5.72
TG 甘油三酯	5.60	mmol/L	0.70~1.70
HDLC 高密度脂蛋白	1.52	mmol/L	0.91~2.00
LDLC 低密度脂蛋白	4.43	mmol/L	2.07~3.64
LPa 脂蛋白(a)	559	mg/L	0~300
维生素C	+ -	mmol/L	0~0.4
肌酐	84	μmol/L	59~104
报告日期：2017.11.1		送检者：张大夫	
检验者：李主任		备注：本报告只对本样本	

75.患者，男，56岁，近日自觉肾区疼痛来医院就诊，被诊断为肾结石，结石位置和大小如图所示，针对该患者首选的治疗方法是：

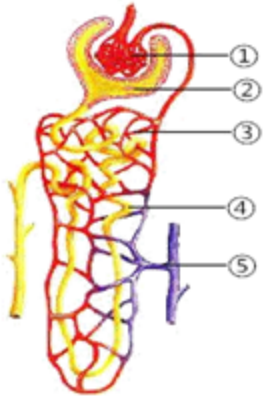
- A.无需处理
- B.多喝水使其自行排出
- C.多进行运动自行排出
- D.体外冲击波碎石
- E.手术治疗



76.如图所示，为肾单位结构模式图，其中有滤过作用的是：

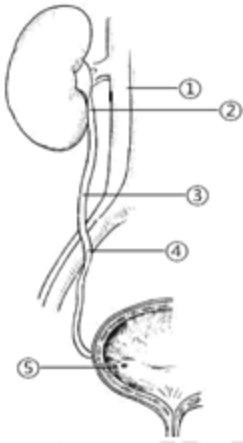
- A.①
- B.②
- C.③
- D.④

E.⑤



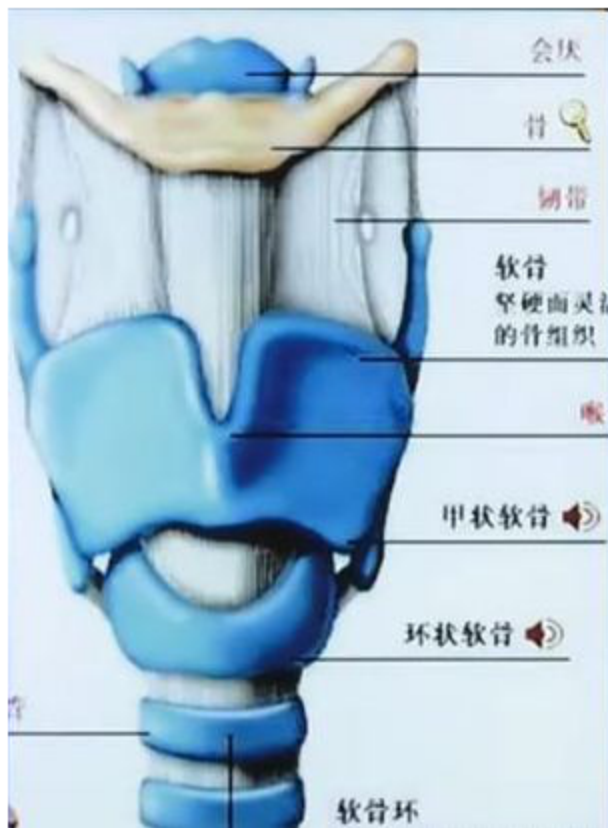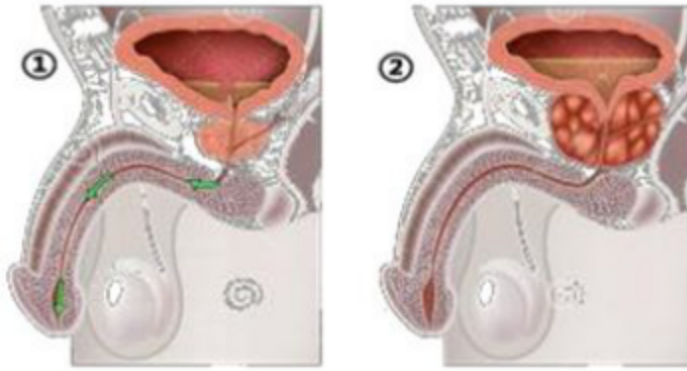
77.男性输尿管全长粗细不等，有三个狭窄部，从解剖结构上看，由上至下第三个狭窄部，位于图中哪个部位：

- A.①
- B.②
- C.③
- D.④
- E.⑤



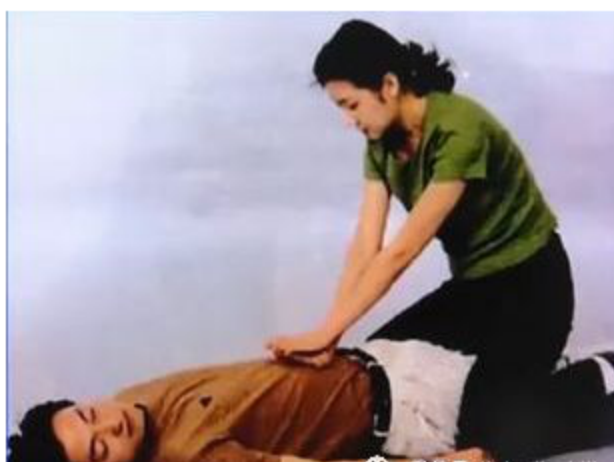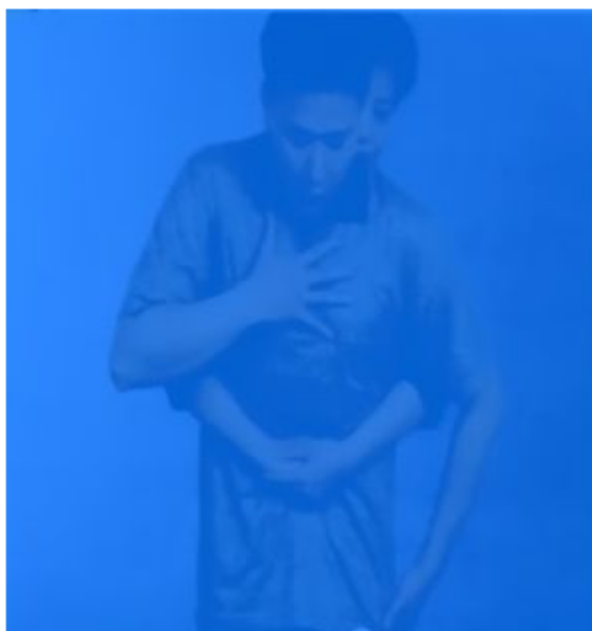78.患者，男，74岁，近3个月出现了排尿不畅的情况，今晨腹胀来医院就78诊，检查可发现患者呈图②改变，应该考虑出现了什么疾病：

- A.上尿路结石
- B.下尿路结石
- C.前列腺癌
- D.前列腺增生
- E.尿道断裂

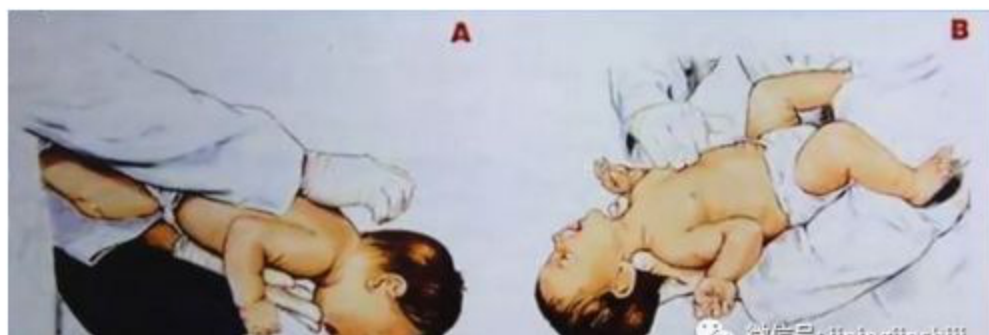

1.急性喉梗阻进行环甲膜穿刺

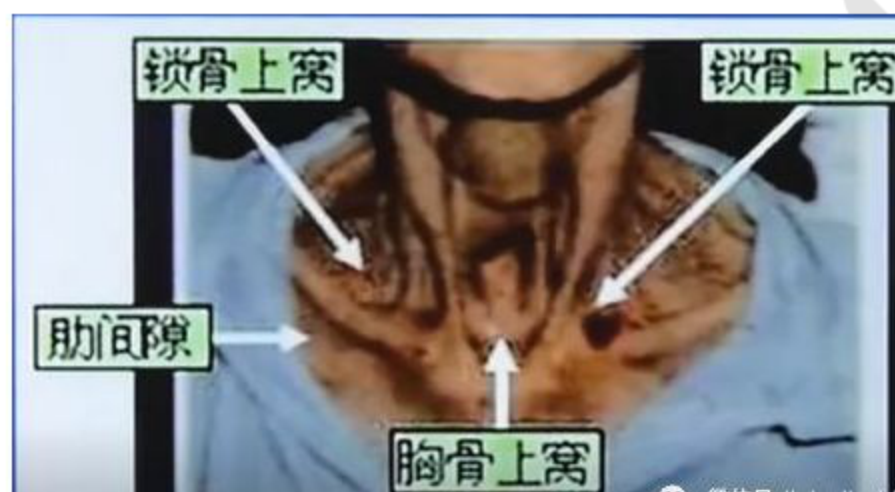2.呼吸道以环状软骨为界，分为上、下呼吸道



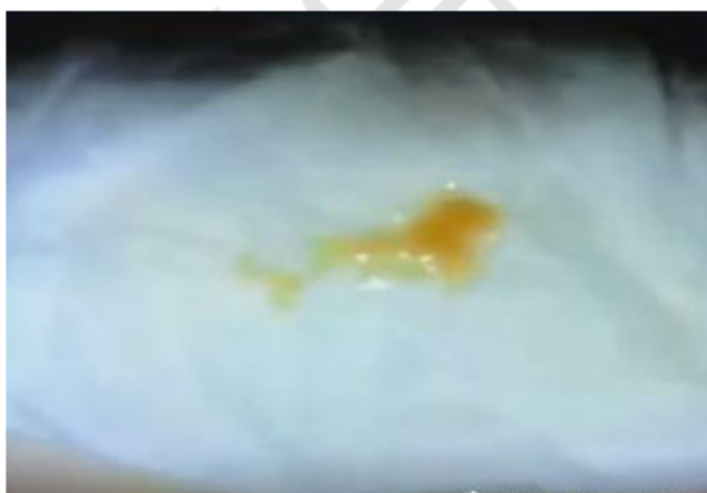
成人——支气管异物——海姆立克法



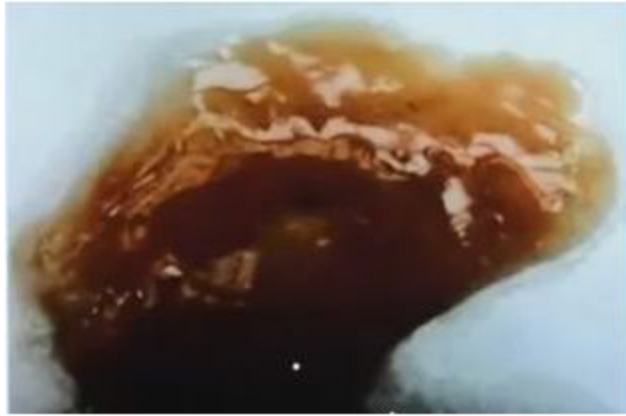
婴儿——支气管异物——海姆立克法




三凹征：急性喉炎、喉头水肿、喉部异物引起的吸气性呼吸困难



金黄色葡萄球菌——黄脓色痰



铁锈色痰：大叶性肺炎（链球菌肺炎）



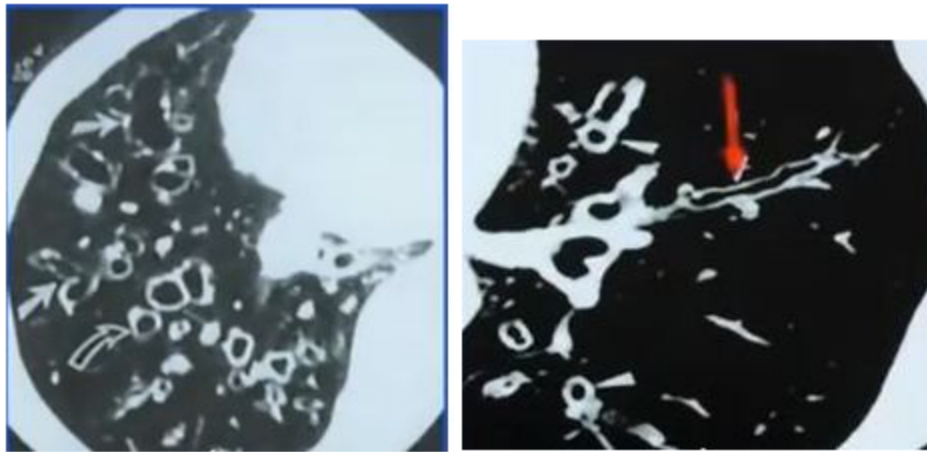
支气管扩张：上层为泡沫黏痰

中层为浆液

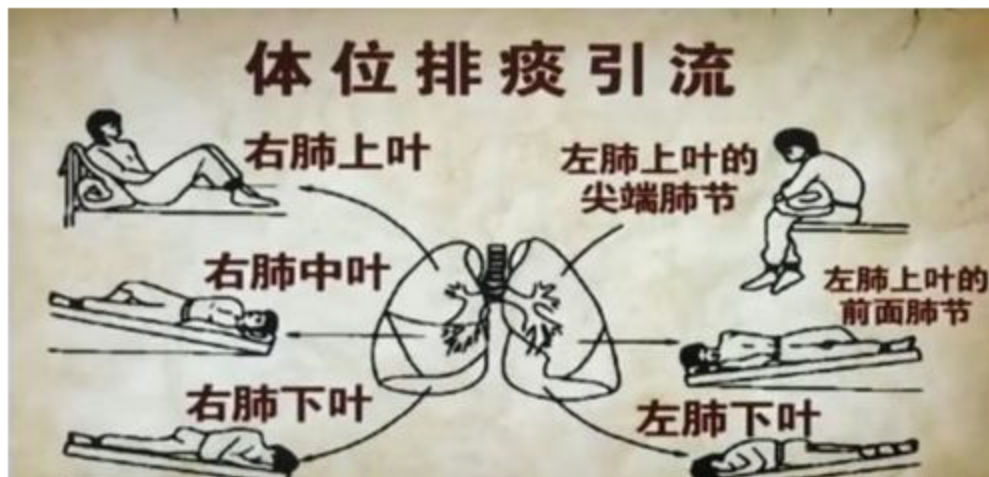下层为脓性物和坏死组织

例题：患者男性，30岁，常在晨起及晚间躺下时咳大量脓痰，伴少量鲜血，并且痰液放置后分三层，可能是

- A. 慢性支气管炎 B. 肺癌 C. 肺结核 D. 支气管扩张 E. 肺气肿



支气管扩张——辅助检查——首选 CT

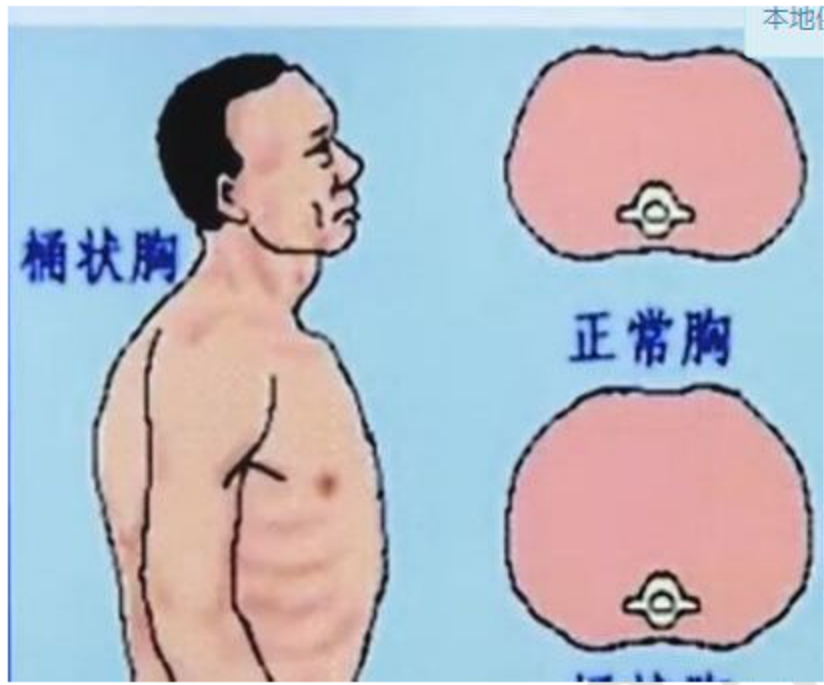


支气管扩张——体位引流

上叶：直坐位或斜坡卧位

右中叶或左前段：仰卧，胸腹向健侧转 45 度

下叶：俯卧，侧倾，患侧在上，头下垂



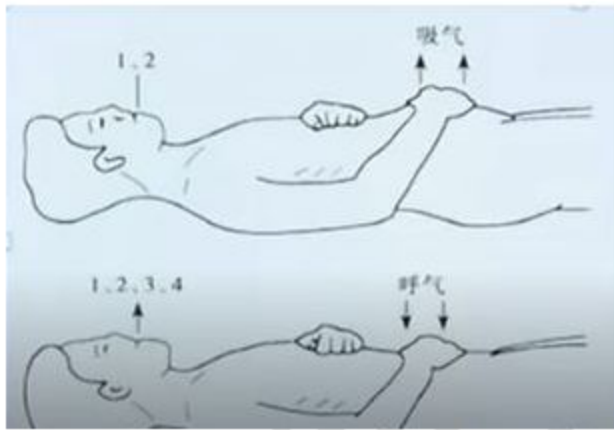
慢性阻塞性肺气肿：桶状胸过清音呼气性呼吸困难

例题：患者女，50岁，慢性咳嗽、咳痰5年，呼吸困难1年，逐渐加重。查体：桶状胸，叩诊：过清音。X线检查：两肺透亮度增加，肋间隙增宽，诊断为

- A. 支气管哮喘 B. 支气管扩张 C. 慢性支气管炎，肺气肿
- D. 急性支气管炎 E. 肺炎



缩唇呼吸：其作用是提高支气管内压，防止呼气时小气道过早陷闭，以利肺泡气排出



腹式呼吸：使呼吸阻力降低，肺泡通气量增加

答案：

1.【答案】A。解析：图示为膝胸卧位，膝胸卧位的主要适用症有：(1) 肛门、直肠、乙状结肠镜检查及治疗；(2) 矫正胎位不正或子宫后倾；(3) 促进产后子宫复原。防止脐带脱垂用头低足高位，会阴部的检查用屈膝仰卧位，肺部分泌

物引流用头高足底位，胃肠胀气用俯卧位。

2. 【答案】D。解析：图示为头高足低位，头高足低位的主要适用症有：(1) 颈椎骨折的患者颅骨牵引时，作为反牵引力；(2) 减轻颅内压，预防脑水肿；(3) 颅脑手术后的患者。胫骨牵引、胎膜早破患者、胆汁引流用头低足高位，急性肺水肿患者有呼吸困难，用端坐卧位。

3. 【答案】D。解析：对于昏迷患者，插胃管时，应将头部抬高，使下颌靠近胸骨柄，增加咽喉部通道的弧度，有利于插管。

4. 【答案】B。解析：该图显示患者 24 小时体温的温差大于 1°C ，最低体温仍高于正常水平，符合弛张热的特点。

5. 【答案】D。解析：该图所示的体温在 24 小时中变化不规则，持续时间不定，符合不规则热的特点。

6. 【答案】B。本题考查呼吸类型。此图呼吸的特点为开始呼吸浅慢，以后逐渐加快，达高潮后又逐渐变浅变慢，然后呼吸暂停 5~30 秒之后，又出现上述状态的呼吸，很明显为潮式呼吸（陈-施呼吸）。

7. 【答案】C。测量脉搏首选的是桡动脉，为图示 C 处。

8. 【答案】B。解析：体温单绘制时，脉率用红点“●”表示，心率用红圈“○”

表示。该体温单脉率与脉率相连，心率与心率相连，两曲线之间用红线填满，提示该患者为脉搏短绌。

9. 【答案】C。解析：该心电监护显示患者心率为 110 次/分，呼吸为 18 次/分，

血氧饱和度 92。心率正常值为 60-100 次/分，呼吸为 16-20 次/分。根据正常值可以判断该患者心率增快，呼吸正常。

10. 【答案】E。解析：酒精擦浴属于冷疗的一种方法，此题考查冷疗的禁忌部位。冷疗的禁忌部位有枕后、耳廓、心前区、腹部、阴囊处、足底。因此图示 E 处不可以擦拭。

11. 【答案】B。解析：此图为冰帽冰槽，主要考查使用冰帽冰槽的作用。主要是为了降低头部的温度，降低耗氧量，减轻脑水肿，降低颅内压。

12. 【答案】C。解析：男性尿道有两个弯曲，在导尿时需要提起阴茎使之与腹壁成 60° 角，使耻骨前弯消失，利于插管，因此此角度为 60° 。

13. 【答案】E。解析：根据图示判断此操作为保留灌肠，保留灌肠结束后需要保留 1h 以上。

14. 【答案】C。解析：根据图示判断此操作为大量不保留灌肠，灌肠溶液的温度为 $39 \sim 41^{\circ}\text{C}$ ，降温时溶液温度为 $28 \sim 32^{\circ}\text{C}$ ，为中暑患者降温时溶液为 4°C 。

15. 【答案】C。解析：本题考查阿米巴痢疾的病变部位。阿米巴痢疾病变多在回盲部，所以灌肠时取右侧卧位，以提高疗效。

16. 【答案】D。解析：本题考查无菌原则。①指针尖，②指针梗，③指针栓，④指乳头，⑤指空筒，⑥指活塞，⑦指活塞轴，⑧指活塞柄。注射器的活塞柄、空筒、针栓可以触及，其余部位是不可以触及的。所以只有 D 选项正确。
17. 【答案】C。解析：根据题干信息判断患者输液时出现了空气栓塞，空气进入静脉，可随血流先进入右心房，再进入右心室。如空气量少，则随着心脏的收缩被右心室压入肺动脉，并分散到肺小动脉内，最后经毛细血管吸收，因而损害较小；如空气量大，则空气在右心室内阻塞肺动脉入口，使血液不能进入肺内进行气体交换，引起机体严重缺氧，甚至导致病人死亡。
18. 【答案】B。解析：本题考查臀大肌注射定位法。髂前上棘和尾骨连线的外上 1/3 处，即为臀大肌的注射部位。图示 2 处正确。
19. 【答案】A。解析：图示注射部位为上臂三角肌的，所以此操作是肌肉注射，缩写为 IM。
20. 【答案】B。解析：此题考查七步洗手法的操作顺序，记牢即可。
21. 【答案】E。解析：此图为无菌持物钳，包括卵圆钳、三叉钳、镊子。①卵圆钳：用于夹取钳、镊、刀、剪、弯盘及治疗碗等无菌物品。②三叉钳：用于夹取盆、盒、罐等较重的无菌物品。③镊子：用于夹取棉球、棉签、缝针、针头、注射器等较小的无菌物品。但是 无菌持物钳只能用于夹取无菌物品，不能夹取油纱布或进行换药、消毒等

操作。

22. 【答案】E。解析：此图为瞳孔不等大，瞳孔不等大见于脑疝。

23. 【答案】E。解析：图示是臀中肌、臀小肌的定位方法，2岁以内的婴幼儿不能进行臀大肌注射，最佳的就是臀中肌和臀小肌。

24. 【答案】D。解析：右心室会经过肺动脉瓣到达肺动脉，D就是肺动脉瓣。

25. 【答案】B。解析：经过结间束后会到达房间结，也就是B。

26. 【答案】E。解析：最常见的发生心梗的血管是左前降支，A为主动脉，B为右冠状动脉，C为左冠状动脉，D为左回旋支，故选E。

27. 【答案】E。解析：由题干可知，疾病最可能为二尖瓣狭窄，其典型体征是心尖部舒张期隆隆样杂音，故听诊位置为心尖部。听诊区位置如下：

二尖瓣区 (M)：位于心尖搏动最强点，即心尖区。肺动脉瓣区 (P)：胸骨左缘第 2 肋间。

主动脉瓣区 (A)：胸骨右缘第 2 肋间。

主动脉瓣第二听诊区 (E)：胸骨左缘第 3 肋间。

三尖瓣区 (T)：胸骨下端左缘，即胸骨左缘第 4、5 肋间。

28.【答案】A。解析：图片是典型的下肢凹陷性水肿，结合其心功 2 级表现，最可能是感染诱发的右心衰竭。

29.【答案】A。解析：上图所放顺序就是 V1 ~ V6 导联，位置如下。

V1：胸骨右缘第 4 肋间。

V2：胸骨左缘第 4 肋间。

V3：V2 与 V4 连线的中点。

V4：左锁骨中线与第 5 肋间相交处。

V5：左腋前线 V4 水平。

V6：左腋中线 V4 水平。

30.【答案】A。解析：此患者为洋地黄中毒出现室性期前收缩二联律，故首选药物为利多卡因或者苯妥英钠。

31.【答案】B。解析：按压部位位于两乳头连线中点，故选 B。

32.【答案】A。解析：A 为肺动脉狭窄，即为法洛四联症的关键病理改变。

33.【答案】A。解析：观察是否心搏骤停，摸大动脉，即颈动脉搏动。

34. 【答案】C。解析：体力劳动后会出现呼吸困难提示劳力性呼吸困难，多为心脏疾病，图为二尖瓣面容，故最可能是二尖瓣狭窄。

35. 【答案】C。解析：肥厚性心肌病是一种遗传性心肌病，以心室壁非对称性肥厚为解剖特征。

36. 【答案】C。解析：此病为典型的下肢静脉曲张，最常见的血管是大隐静脉。

37. 【答案】E。解析：房性期前收缩的起搏点发生在心房，A 为正常的窦房结，故

选 E。

38. 【答案】C。解析：箭头所指处为室间隔，出现缺损，故选 C。

39. 【答案】C。解析：图示溃疡的位置在胃小弯的位置，为胃溃疡，胃溃疡的好发于中年人，疼痛的规律为进食-疼痛-缓解，一般在餐后 1-2h 出现疼痛。不会出现午夜痛。

40. 【答案】B。解析：根据图示，图 2 出现了小肠套入大肠的现象，提示出现了

肠套叠。

41. 【答案】D。解析：肛周脓肿最常见的是肛门周围脓肿，图示 D 为肛门周围脓肿。

42. 【答案】A。解析：痔的位置好发于直肠下端、直肠上动脉的分支，也就是截石位的 3、7、11 点。

43. 【答案】D。解析：通过图片确诊是腹股沟斜疝，斜疝好发于婴幼儿，从腹股沟深环突出，进入阴囊，形态为带蒂柄的梨形。故此题答案为 D。

44. 【答案】D。解析：通过图示可以判定此手术方式为毕 II 式手术，把胃与空肠相互连接，其优点是减轻了切口的张力，其缺点是改变了正常的解剖位置，并发症比较多。

45. 【答案】B。解析：通过题干可以得出病人出现了急性胰腺炎。根据图示病人脐周出现了淤青。主要原因为胰液外渗到皮下组织，称为 Cullen 征。

46. 【答案】C。解析：患者为阑尾炎的病人，其压痛点为麦氏点，其位置在髂前上棘与脐的连线的中外上 1/3 处。故 3 的位置是正确的。

47. 【答案】C。解析：病人在吸气时纵膈移向健侧，在呼气时纵膈移向患侧。出现了纵膈扑动。开放性气胸的患者容易出现纵膈扑动。

48. 【答案】D。解析：患者患有肺心病，会导致肺动脉高压，肺动脉高压之后，右心室最容易出现肥大。故此题选择 D。

49. 【答案】C。解析：缩唇呼吸：用鼻深吸气，吹口哨样缓慢呼气，吸气与呼气的的时间比为 1：2。吸气末停顿呼吸，再徐徐呼气。防止气道的过早塌陷。

50. 【答案】B。解析：胸腔闭式引流引流气体时在锁骨中线的第二肋间。为图示中 B 的位置。引流积液为腋中线的 6~8 肋间，引流脓液为腹腔最低点。

51. 【答案】C。解析：图示中出现了痰液分层的现象，上层为泡沫、中层为粘液、下层为脓性物和坏死组织，常见疾病主要是支气管扩张和肺脓肿，故选择 C。

52. 【答案】A。解析：皮疹先出现于耳后、发际，渐及额、面、颈部，自上而下蔓延至躯干、四肢，最后达手掌与足底。皮疹初为红色斑丘疹，疹间可见正常皮肤，以后逐渐融合成片，色加深呈暗红。

53. 【答案】A。解析：该病为水痘，由水痘-带状疱疹病毒感染所致；而麻疹患者是由麻疹病毒所致；皮疹结痂后一般不留瘢痕；皮疹为红色斑疹或丘疹，迅速发展为清亮、椭圆形的水疱，周围伴有红晕。疱液先透明而后混浊，且出现脐凹现象。水疱易破溃，2~3 天迅速结痂；在应用肾上腺皮质激素治疗中的病人感染时往往成为重症。该病好发于皮肤和黏膜。

54. 【答案】A。解析：该疾病为猩红热，该疾病治疗的首选药物是青霉素。

55. 【答案】D。解析：原发型肺结核 X 线胸片表现为哑铃形阴影。

56. 【答案】A。解析：血型播散型肺结核 X 线显示双肺满布粟粒状阴影。

57. 【答案】C。解析：颌下急性蜂窝织炎可发生喉头水肿和气管受压，引起呼吸困难，甚至窒息。

58. 【答案】A。解析：痈好发于颈部、背部等皮肤厚韧的部位，也可见于上唇、腹壁的软组织；早期表现为皮肤小片暗红硬肿，其中可有多个脓点，疼痛较轻；脓点增大增多，中心处破溃流脓、组织坏死脱落，疮口呈蜂窝状如同“火山口”。

59. 【答案】A。解析：皮下浅层急性淋巴管炎，表现为伤口近侧表皮下有一条或多条“红线”，质硬有压痛。皮下深层淋巴管炎无“红线”表现，但可出现患肢肿胀，有条形压痛区。两种淋巴管炎都可引起畏寒、发热、头痛、乏力、全身不适、食欲减退等全身症状。

60. 【答案】C。解析：网状淋巴管炎，又称丹毒，致病菌可来源于口咽部炎症、足癣、皮肤损伤以及各种皮肤、皮下化脓性感染灶，起病急，病人有畏寒、发热、头痛、全身不适等症状。皮肤出现鲜红色片状红疹，略隆起，中间颜色稍淡，周围较深，边界清楚。局部有烧灼样疼痛，红肿区可有水疱，附近淋巴结常肿大、有触痛，感染加重可导致全身性脓毒症。丹毒可复发，下肢丹毒反复发作可引起淋巴水肿，甚至发展成“象皮肿”。

61. 【答案】B。解析：女性外生殖器最敏感的部位为阴蒂，故应选B选项，其中A选项为阴阜，C选项为尿道口，D选项为阴道口，E选项为处女膜。

62. 【答案】C。解析：阔韧带主要作用是维持子宫在盆腔的正中位置，故选择C。其中A为卵巢固有韧带，B为骨盆漏斗韧带，D为圆韧带，主要维持子宫前倾位的作用。E为主韧带，主要是固定子宫在正常位置，防止下垂。

63. 【答案】A。解析：枕先露为分娩最常见的胎先露，故选择 A。B 为前凶先露，C 为额先露，D 为混合臀先露，E 为单臀先露。

64. 【答案】E。解析：纠正胎位一般采取膝胸卧位，故应选择 E 选项。

65. 【答案】A。解析：骨盆出口平面主要测量出口横径（坐骨结节间径），一般平均值为 9cm，若出口横径小于 9cm，那么就需要测量后矢状径，若出口横径与后矢状径之和 $> 15\text{cm}$ ，正常大小的胎儿也能通过后三角区经阴道分娩。

66. 【答案】D。解析：异位妊娠最常发生的部位在输卵管的壶腹部，故应选择 D。④ 为间质部，②为峡部，③为伞部，⑤为卵巢。

67. 【答案】C。解析：从题干信息可得宫口已开，有组织堵塞宫口，故为不全流产。①为先兆流产，②为难免流产，④为完全流产，⑤为稽留流产。

68. 【答案】B。解析：选项 A 为衔接前胎头上浮，B 为仰伸，C 为俯屈，D 为胎头外旋转，E 为内旋转。

69. 【答案】E。解析：新生儿寒冷损伤综合征患者会出现皮肤发凉、硬肿，颜色暗红，不易捏起，按之如硬橡皮，硬肿发生顺序为：小腿—大腿外侧—整个下肢—臀部—面颊—上肢—全身。

70. 【答案】D。解析：患儿血清胆红素为 $235\mu\text{mol/L}$ ，出现了新生儿黄疸，应遵医嘱采用蓝光疗法时按光照疗法护理。通过蓝光的照射使体内的胆红素发生一系列的化学反应，最后使得新生儿体内的胆红素下降。

71. 【答案】A。解析：根据图片可知，小 A 为正常足月儿（有较深的足底纹，大阴唇已经完全覆盖小阴唇），小 B 为早产儿（足底纹较浅，大阴唇未完全覆盖小阴唇）。足月儿保持室温 $22^{\circ}\text{C} \sim 24^{\circ}\text{C}$ ，早产儿一般维持 $24^{\circ}\text{C} \sim 26^{\circ}\text{C}$ ；足月儿出生后母婴皮肤接触，早吸吮，早开奶（出生后半小时内）。早产儿喂养根据体重，体重若 $> 1.5\text{kg}$ 可于出生后 2~4 小时喂 10%葡萄糖水 $2\text{ml}/\text{kg}$ ，无呕吐者，可在 6~8 小时喂乳，体重更小者适当延长喂养母乳时间。婴儿喂养后应该采取右侧卧位，

防止溢奶。

72. 【答案】A。解析：新生儿的心肺复苏程序应该严格按照 A（通常气道）→B（建立呼吸）→C（恢复循环）→D（药物治疗）进行，步骤不能颠倒。

73. 【答案】C

74. 【答案】C

75. 【答案】D

76. 【答案】A

77. 【答案】E

78. 【答案】D